





## Editorial Board

**Fabrizio Bruschi** - Università di Pisa (Pisa), Italy

**Robert Bergquist** - Editor in Chief, International Scientific Journal “Geospatial Health” (Stoccolma), Sweden

**Simome Cacciò** - Istituto Superiore di Sanità (Roma), Italy

**Gabriella Cancrini** - Università di Roma – La Sapienza (Roma), Italy

**Gerard C. Coles** - School of Clinical Veterinary Science, University of Bristol (Bristol), UK

**Giovanni Garippa** - Università degli Studi di Sassari (Sassari), Italy

**Claudio Genchi** - Università degli Studi di Milano (Milano), Italy

**Annunziata Giangaspero** - Università degli Studi di Foggia (Foggia), Italy

**Salvatore Giannetto** - Università di Messina (Messina), Italy

**Marina Gramiccia** - Istituto Superiore di Sanità (Roma), Italy

**Laura Helen Kramer** - Università degli Studi di Parma (Parma), Italy

**Albertina Iori** - Università di Roma – La Sapienza (Roma), Italy

**Francesca Mancianti** - Università di Pisa (Pisa), Italy

**Maria Teresa Manfredi** - Università degli Studi di Milano (Milano), Italy

**Vincenzo Musella** - Università degli Studi di Catanzaro (Catanzaro), Italy

**Domenico Otranto** - Università degli Studi di Bari (Bari), Italy

**Daniela Piergili Fioretti** - Università degli Studi di Perugia (Perugia), Italy

**Mario Pietrobelli** - Università degli Studi di Padova (Padova), Italy

**Giovanni Poglayen** - Università degli Studi di Bologna (Bologna), Italy

**Laura Rinaldi** - Università degli Studi di Napoli (Napoli), Italy

**Luca Rossi** - Università degli Studi di Torino (Torino), Italy

**Antonio Scala** - Università degli Studi di Sassari (Sassari), Italy

**Jürg Utzinger** - Swiss Tropical and Public Health Institute (Basel), Switzerland





19

MAPPE PARASSITOLOGICHE

# Echinococcosi Cistica nell'uomo

---

## Human Cystic Echinococcosis

**Gianfranco Bortoletti**

*Università degli Studi di Cagliari*

**Enrico Brunetti, Luca Piccoli, Francesca Tamarozzi,  
Antonella Grisolia, Carlo Filice**

*Dipartimento di Malattie Infettive,  
IRCCS Fondazione Policlinico "San Matteo", Università di Pavia  
WHO Collaborating Centre for Clinical Management of  
Cystic Echinococcosis*

*Series Editor - Giuseppe Cringoli*

*Serie Editoriale*  
**Mappe Parassitologiche**

*Series Editor*  
Giuseppe Cringoli  
Copyright © 2013 by Giuseppe Cringoli

**Volume 19 - *Echinococcosi Cistica nell'uomo / Human Cystic Echinococcosis***  
G. Bortoletti & E. Brunetti, L. Piccoli, F. Tamarozzi, A. Grisolia, C. Filice

Edited by  
Laura Rinaldi  
Maria Paola Maurelli  
Vincenzo Musella  
Giuseppe Cringoli

**Registered office**

Department of Veterinary Medicine and Animal Productions, University of Naples Federico II  
Via della Veterinaria, 1 80137 Naples - Italy  
Tel +39 081 2536283 - E-mail: [cringoli@unina.it](mailto:cringoli@unina.it) - Website: [www.parassitologia.unina.it](http://www.parassitologia.unina.it)

CREMOPAR Centro Regionale per il Monitoraggio delle Parassitosi  
Località Borgo Cioffi - Eboli (Sa) - Tel./Fax +39 0828 347149 - E-mail: [cremopar@unina.it](mailto:cremopar@unina.it) - Website: [www.cremopar.unina.it](http://www.cremopar.unina.it)

Desktop publishing by Goldgraphic - [www.goldgraphic.com](http://www.goldgraphic.com)

All rights reserved - Printed in Italy

No part of this publication may be reproduced in any form or by any means, electronically, mechanically, by photocopying, recording or otherwise, without the prior permission of the copyright owner

First edition: October 2013

ISBN 978-88-90977-70-1

# Indice

---

## Prefazione

**Introduzione** - *Echinococcus granulosus* - Elementi di morfologia, biologia e patologia

**Prima parte** - Echinococcosi Cistica epatica nell'uomo - Aspetti morfologici e strutturali delle diverse tipologie

La cisti idatidea epatica nell'uomo .....	39
Cisti uniloculare classica .....	54
Cisti multivescicolare .....	70
“Forma di transizione” tra cisti multivescicolare e cisti iperlaminata .....	84
Cisti iperlaminata .....	94
Cisti iperlaminata caseosa .....	100
Cisti iperlaminata gelatinosa .....	110
Cisti iperlaminata granulosa .....	114
Cisti iperlaminata caseosa/gelatinosa .....	118
Cisti sierosa .....	124
Acefalocisti .....	126
Cisti caseosa .....	128
Cisti settata .....	130
Considerazioni conclusive .....	132

## Seconda parte - Echinococcosi Cistica - Elementi di diagnosi per immagini, trattamento e follow-up

### Diagnosi

Ecografia .....	145
Ecografia e sierologia .....	148
Classificazione WHO-IWGE delle immagini ecografiche delle cisti .....	149
Cisti CE1 .....	150
Cisti CE2 .....	152
Cisti CE3a .....	154
Cisti CE3b .....	156
Diverse cisti di tipo CE3b con poche cisti figlie .....	157
Cisti CE4 .....	158
Cisti CE5 .....	162
Diagnosi differenziale con cisti parassitarie .....	164
Metastasi di tumore endocrino .....	167
Ascesso amebico .....	168
Ematoma organizzato .....	169
Cistoadenoma pancreatico .....	170
Cavità residue .....	171
Biloma post-operatorio .....	172
Cisti vitali .....	173
Cisti non vitali .....	174

## Treatmento e follow-up

Panoramica dei trattamenti .....	177
Trattamento farmacologico .....	178
PAIR e altri trattamenti percutanei .....	179
Follow-up .....	184
Evoluzione della cisti dopo trattamento .....	185
Riattivazione .....	186
Fistole biliari .....	187
Chirurgia .....	188

## Altro

Cisti in diversi stadi .....	195
Sedi anatomiche meno comuni .....	196

## Bibliografia

## Ringraziamenti



# Summary

---

## Foreword

**Introduction** - *Echinococcus granulosus* - Elements of morphology, biology and pathology

**First part** - Cystic Echinococcosis in the human liver - Morphological and structural aspects of the different types of cysts

Cystic Echinococcosis in the human liver .....	39
Classic unilocular cyst .....	54
Multivesicular cyst .....	70
“Transitional form” between multivesicular and hyperlaminated cyst .....	84
Hyperlaminated cyst .....	94
Hyperlaminated caseous cyst .....	100
Hyperlaminated gelatinous cyst .....	110
Hyperlaminated granular cyst .....	114
Hyperlaminated caseous/gelatinous cyst .....	118
Serous cyst .....	124
Acephalocyst .....	126
Caseous cyst .....	128
Septated cyst .....	130
Conclusive remarks .....	132

## Second part - Cystic Echinococcosis - Imaging, treatment and follow-up

### Diagnosis

Ultrasound .....	145
Ultrasound and serology .....	148
WHO-IWGE classification of ultrasound images of Cystic Echinococcosis cysts .....	149
CE1 cyst .....	150
CE2 cyst .....	152
CE3a cyst .....	154
CE3b cyst .....	156
CE3b cysts with few daughter cysts .....	157
CE4 cyst .....	158
CE5 cyst .....	162
Differential diagnosis with non parasitic cysts .....	164
Endocrine tumor metastasis .....	167
Amebic abscess .....	168
Organized hematoma .....	169
Pancreatic cystoadenoma .....	170
Residual cavities .....	171
Post-operative biloma .....	172
Viable cysts .....	173
Non-viable cyst .....	174



## Treatment and follow-up

Overview of treatments .....	177
Medical treatment .....	178
PAIR and other percutaneous treatments .....	179
Follow-up .....	184
Cyst evolution after treatment .....	185
Reactivation .....	186
Biliary fistulas .....	187
Surgery .....	188

## Other

Cysts in different stages .....	195
Unusual locations .....	196

## References

## Acknowledgements



**L'**Echinococcosi Cistica (EC) o Idatidosi è una delle più importanti zoonosi parassitarie ancora oggi endemica in diverse parti del mondo. Le ricerche e le pubblicazioni su questo argomento sono numerose, in quanto non è solo uno dei più diffusi problemi sanitari, ma è anche uno dei più costosi da trattare in termini di prevenzione della salute pubblica. Come nel caso di tutte le zoonosi, il controllo della EC, ed in particolare il controllo dei serbatoi animali del parassita, è il risultato della stretta collaborazione tra le autorità sanitarie a livello nazionale e/o regionale ed in particolare tra i servizi veterinari ed i servizi di sanità pubblica. Con questo approccio, dopo l'Islanda (1863), numerose nazioni hanno promosso piani sanitari nel tentativo di controllare/eradicare la malattia, come Nuova Zelanda, Tasmania, Isole Falkland, Cipro, Uruguay, Argentina (Neuquen, Tierra del Fuego, Rio Negro, Chubut, Buenos Aires), Chile (Region XI, Region XII), Regno Unito (Galles), Kenia, Spagna e Italia (Sardegna).

In Italia, oltre alla Sardegna, la EC è endemica anche in diverse regioni del Centro-Sud, come la Campania e le regioni limitrofe. In Campania, sin dall'inizio degli anni 2000, le autorità sanitarie hanno affrontato il problema in modo organico e programmato, avvalendosi anche delle competenze del Centro Regionale per il Monitoraggio delle Parassitosi (CREMOPAR, già istituito in partnership tra la Regione Campania - Assessorato all'Agricoltura ed il Settore di Parassitologia dell'Università degli Studi di Napoli Federico II, Dipartimento di Medicina

**C**ystic Echinococcosis (CE) or Hydatidosis is one of the most important parasitic zoonoses still endemic in many parts of world. Research and publications on this topic are numerous, because CE is not only one of most widespread health problems, but also one of the most expensive to treat in term of prevention of public health.

As with all other zoonoses, the control of CE and in particular the control of animal reservoirs of the parasite is the result of close collaboration between health authorities at national and /or regional level and in particular between veterinary and public health services.

With this approach, after Iceland (1863), many countries have promoted health plans in the attempt to control/eradicate the disease, such as New Zealand, Tasmania, Falkland Islands, Cyprus, Uruguay, Argentina (Nequen, Tierra del Fuego, Rio Negro, Chubut, Buenos Aires), Chile (Region XI, Region XII), UK (Wales), Kenya, Spain and Italy (Sardinia).

In addition to Sardinia, CE is endemic also in other regions of central-southern Italy, such as Campania and the surrounding regions. In Campania, from the beginning of the 2000s, the health authorities have confronted the problem in a systematic and planned way, making use also of the skills of the Regional Center for Monitoring of Parasitosis (CREMOPAR, already established in partnership between the Campania Region - Department of Agriculture and the Parasitological unit of the University of Naples Federico II, Department of Veterinary

Veterinaria e Produzioni Animali) e dell'Istituto Zooprofilattico Sperimentale del Mezzogiorno. Nel tempo sono state effettuate una serie di ricerche con l'obiettivo di delineare il quadro epidemiologico regionale, identificando i diversi ceppi del parassita circolanti nella regione ed individuando il ruolo di alcune specie animali nell'articolata *catena epidemiologica* di questa parassitosi in ambito locale.

Gli studi hanno evidenziato la notevole diffusione della EC su gran parte del territorio regionale. I valori di prevalenza riferiti ai cani, ai bovini, ai bufali, agli ovini e all'uomo sono risultati piuttosto elevati e sovrapponibili, in alcune aree, a quelli della Sardegna. I genotipi G1, G2 e G3 e varianti sono risultati quelli tipici dell'area del Mediterraneo attualmente inquadrati nella specie *E. granulosus sensu stricto* ad elevato potenziale zoonotico.

Al fine di monitorare l'andamento della parassitosi e controllare l'ulteriore diffusione nell'uomo, le autorità sanitarie regionali hanno inserito nel Piano Regionale di Prevenzione della Campania, il progetto: *Controllo e riduzione della echinococcosi/idalidiosi nelle popolazioni animali e prevenzione della patologia umana correlata*.

Il Programma prevede una serie di attività che vedono una integrazione di competenze tra il Settore Veterinario Regionale dell'Assessorato alla Sanità, il Settore SIRCA dell'Assessorato all'Agricoltura, il CREMOPAR, il Settore di Parassitologia del Dipartimento di Medicina Veterinaria e Produzioni Animali dell'Università

Medicine and Animal Productions) and the Istituto Zooprofilattico del Mezzogiorno. Over the years a series of researches were performed to define the regional epidemiology, to identify different strains of the parasite circulating in the region and the role of some animal species in the complex *epidemiological chain* of this parasitosis.

Studies have shown a significant spread of CE in most of the region. The prevalence rates in dogs, cattle, buffaloes, sheep and human were quite high and overlapping, in some areas, with those of Sardinia.

The genotypes G1, G2, G3 and variants are typical of the Mediterranean area, currently classified as *E. granulosus sensu stricto* with high zoonotic potential.

To monitor the evolution of parasitism and control the further spread in humans, the regional health authorities have included in the Regional Plan for Prevention of the Campania Region, the project: *Control and reduction of echinococcosis/hydatisosis in animal populations and prevention of human pathology related*.

The Program provides a range of activities that consist in an integration of skills between the Regional Veterinarian Section of Health Department, the Section SIRCA of Agriculture Department, the CREMOPAR, the Section of Parasitology of the Department of Veterinary Medicine and Animal Productions, University of Naples Federico II, the Department of Experimental Medicine of the School of Medicine of

degli Studi di Napoli Federico II, il Dipartimento di Medicina Sperimentale della Scuola di Medicina della Seconda Università di Napoli, l'Istituto Zooprofilattico del Mezzogiorno, il Dipartimento di Prevenzione delle Aziende Sanitarie Locali con la sua componente Medica e Medico Veterinaria e la collaborazione del Centro Interuniversitario di Studi di Parassitologia (CIRPAR).

Questo volume, il 19° della *Serie Editoriale MAPPE PARASSITOLOGICHE*, è dedicato alla *Echinococcosi Cistica dell'Uomo*. Nella prima parte viene riproposto l'eccezionale materiale iconografico realizzato dal Prof. Bortoletti, già pubblicato nel Vol n° 9, *Cystic Echinococcosis in the human liver*, della stessa *Serie Editoriale*. Vengono quindi illustrati i diversi stadi evolutivi delle cisti idatidee epatiche dell'uomo, caratterizzate da almeno 10 tipologie differenti.

Un'ampia ed esclusiva iconografia, con immagini macroscopiche e microscopiche, illustra i vari aspetti morfologici e strutturali di ciascuna tipologia di cisti nonché di alcune forme di transizione.

Nella seconda parte, curata dal Dott. Brunetti e collaboratori, viene proposta una sintesi della diagnosi per immagine, viene schematizzata ed illustrata la classificazione WHO-IWGE delle immagini ecografiche delle cisti e vengono riportati gli aspetti essenziali della terapia e soprattutto della PAIR, messa a punto dagli stessi Autori.

Questo è un volume divulgativo, molto ricco di immagini e con un limitato spazio dedicato

the Second University of Naples, the Istituto Zooprofilattico Sperimentale del Mezzogiorno and the local health authorities for its Medical and Veterinary Medical components with the collaboration of the Interuniversity Center of Studies of Parasitology (CIRPAR).

This volume, the 19<sup>th</sup> of the *Editorial Series MAPPE PARASSITOLOGICHE*, fits in the large and complex training activity required by the project.

The book, dedicated to *Human Cystic Echinococcosis*, consists essentially of two parts. In the first part the exceptional iconographic material provided by Prof. Bortoletti, already published in Vol. n°9, *Cystic Echinococcosis in the human liver* of the same *Editorial Series* is displayed. Different developmental stages of hydatid cysts in the human liver, characterized by least 10 different types are shown.

A wide iconography with macroscopic and microscopic images, illustrates the various morphological and structural properties of each type of cyst and transitional certain forms.

In the second part a synthesis of diagnostic imaging prepared by Dr. Brunetti and co-workers is presented, highlighting the WHO-IWGE classification of ultrasound images of cysts and essential aspects of therapy, especially of PAIR as performed by the same Authors.

This is an informative book, rich in images and with limited space devoted to text, essentially to comment the images.

CE is widespread in many countries and the choice to use the two languages in this book,

allo scritto, essenzialmente a commento delle immagini.

La EC è diffusa in molti Paesi del mondo, l'utilizzo anche della lingua inglese consente di mettere a disposizione - *open content* - secondo lo spirito della condivisione della conoscenza, il contenuto di questo volume con quanti si adoperano per il controllo di questa malattia nelle varie parti del mondo.

Italian and English, has been made to make available this information to those who work for the control of this disease in the various parts of the world.

Series Editor  
*Prof. Giuseppe Cringoli*



## SOCIETÀ ITALIANA DI PARASSITOLOGIA

È sempre un grande piacere poter partecipare alle iniziative dei Soci della Società Italiana di Parassitologia (SoIPa); è un onore per il Presidente di una Società scientifica presentare le attività che nascono dall'impegno e dal lavoro dei Soci.

L'amico e collega Giuseppe Cringoli sta editando il nuovo nato della Serie Mappe Parassitologiche: il n° 19 dedicato all'Echinococcosi Cistica, un gravissimo problema di Sanità Pubblica purtroppo ancora oggi troppo spesso trascurato.

Oggi si parla sempre più spesso di *One Health* e tutti concordano sul fatto che la salute dell'uomo passa obbligatoriamente attraverso quella degli animali; curare l'animale significa salvaguardare la salute dell'uomo. La SoIPa, una Società trasversale che annovera tra i suoi Soci Medici, Medici Veterinari, Biologi e tutti coloro che si occupano di Parassitologia, ha da sempre, ben impresso nel suo DNA, questo concetto di *One Health*; questo nuovo prodotto tipografico ne è un esempio.

Il volume presenta una ricca raccolta di immagini di idatidi, con caratteristiche diverse, in parte frutto di analisi anatomo-patologiche realizzate dal Prof. Gianfranco Bortoletti e in parte prodotte mediante ecografia dal gruppo del Dott. Enrico Brunetti.

It's always a great pleasure to participate in the activities of the members of the Italian Society of Parasitology (SoIPa); it is an honor for the President of a Scientific Society to present the activities that arise from the work and commitment of members.

My colleague and friend Giuseppe Cringoli is editing the new addition to the Parasitological Maps series: the n. 19 is devoted to Cystic Echinococcosis, a serious public health problem unfortunately still too often overlooked.

Today, as we talk more and more about *One Health*, and all agree that human health necessarily passes through the animal, to treat the animal means to safeguard human health. SoIPa, a scientific society that counts among its members medical doctors, veterinarians, biologists and all those who work in the field of Parasitology, has always had ingrained in its DNA, this concept of *One Health*, and this book is proof of that.

The volume presents a rich collection of images of echinococcal cysts, with different characteristics, in part the result of pathologic analysis performed by Prof. Gianfranco Bortoletti and partly obtained by ultrasound from the group of Dr. Enrico Brunetti.

## Presentation

Una raccolta unica nel suo genere che rappresenterà sicuramente un utilissimo strumento di studio e di lavoro, in particolare per i medici.

Congratulazioni ai Proff. Cringoli, Bortoletti, al Dott. Brunetti e a tutti i loro collaboratori, per questo regalo alla Parassitologia.

A tutti auguro una buona consultazione e un buon lavoro.

This is an unique collection that will surely provide a very useful tool to study and work, especially for physicians.

Congratulations Professors Cringoli, Bortoletti, Dr. Brunetti and all of your collaborators, for this gift to Parasitology.

Happy reading!

*Mario Pietrobelli*  
President of the Italian Society of Parasitology



# *Echinococcus granulosus*

---

Elementi di morfologia, biologia e patologia

Elements of morphology, biology and pathology

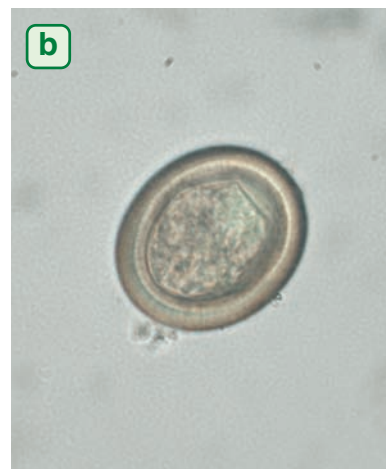
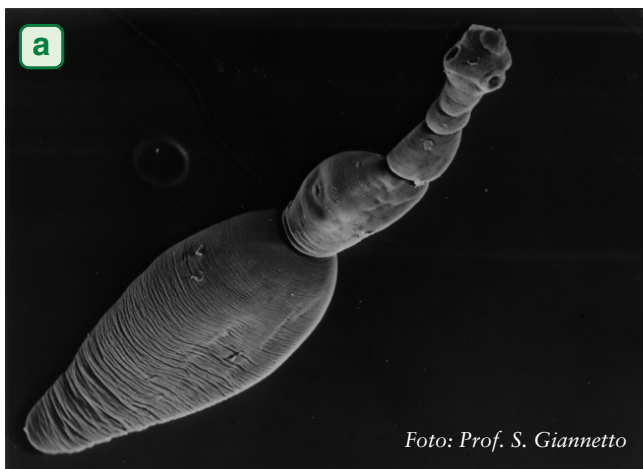
## Premessa

La Echinococcosi Cistica (EC) è una importante zoonosi parassitaria a diffusione cosmopolita, causata da *Echinococcus granulosus* (Batsch, 1786) (Fig. 1), la specie più diffusa e più importante dal punto di vista medico e medico veterinario all'interno del genere *Echinococcus* (Rudolphi, 1801). Tuttavia, la classificazione del genere *Echinococcus* è piuttosto controversa. Durante la prima metà del XX secolo, basandosi sulla morfologia e sulla specificità ospite-parassita, sono state descritte ben 16 specie e 13 sottospecie; una successiva valutazione delle caratteristiche morfologiche ha portato a riconoscere solo quattro specie di *Echinococcus*: *E. granulosus*, *E. multilocularis*, *E. oligarthus* e *E. vogeli* (Thompson et al., 2002).

## Introduction

The Cystic Echinococcosis (CE) is an important parasitic zoonosis, with a worldwide distribution, caused by *Echinococcus granulosus* (Batsch, 1786) (Fig. 1), the most widespread species and most important from the medical and veterinary medical point, in the genus *Echinococcus* (Rudolphi, 1801). However, the taxonomy of genus *Echinococcus* is quite controversial. During the first half of the 20th century, considering the morphology and specificity host-parasite, has been described 16 species and 13 subspecies; a subsequent evaluation of the morphological characteristics led to recognize only four species of *Echinococcus* (Thompson et al., 2002): *Echinococcus granulosus*, *E. multilocularis*, *E. oligarthus* and *E. vogeli* (Thompson et al., 2002).



◀ Fig. 1a, b.

*Echinococcus granulosus*:  
esemplare adulto (a), uovo  
(b).

*Echinococcus granulosus*:  
adult specimen (a), egg (b).

*E. granulosus* è una piccola tenia, di colore biancastro, di 2-7 mm di lunghezza. Lo scolice presenta 4 ventose e un rostello armato con una doppia corona di uncini, una piccola con uncini di 19-35 µm ed una grande con uncini di 25-40 µm. Il collo è corto e stretto. Il corpo (strobila) è generalmente costituito da 3 o 4 proglottidi, raramente fino a 6 (Casarosa, 1985). Le proglottidi più prossime al collo sono quelle sessualmente immature, seguono quelle mature, con organi sessuali atti alla riproduzione, poi quelle gravide in cui sono presenti le uova. Ogni proglottide è ermafrodita, ossia dotata di apparato genitale maschile e di apparato genitale femminile. Le proglottidi, divenute gravide dopo autofecondazione, si staccano dal corpo del parassita e vengono eliminate nell'ambiente esterno insieme con le feci del proprio ospite. A seguito della disintegrazione delle proglottidi vengono poi disseminate le uova. Al momento dell'espulsione dall'ospite definitivo, le uova di *E. granulosus* si possono trovare in differenti stadi evolutivi: mature e quindi immediatamente infestanti, ed immature, tuttavia in grado di svilupparsi nell'ambiente esterno in presenza di appropriate condizioni climatiche (Thompson e Lymberly, 1995).

*E. granulosus* è una specie geneticamente non omogenea. A tutt'oggi sono stati riconosciuti 10 ceppi/genotipi (G1-ovino, G2-ovino Tasmania, G3-bufalo, G4-equino, G5-bovino, G6-cammello, G7-suino, G8-cervide, G9-uomo, G10-cervide finnoscandinavo), differenziati in base alle analisi filogenetiche della sequenza nucleo-

*E. granulosus* is a small tapeworm, whitish, with a range in length of 2-7 mm. The scolex has 4 suckers and a rostellum with a double rows of hooks, one small with hooks of 19-35 µm and one big with hooks of 25-40 µm. The neck is short and narrow. The body (strobilus) has generally 3 or 4 proglottids, rarely up to 6 (Casarosa, 1985). The proglottids closer to neck are sexually immature, followed by sexually mature proglottids, with sexual organs for the reproduction and then those pregnant, in which there are the eggs. Each proglottid is hermaphrodite, meaning that it is provided by a male and a female genital apparatus. The proglottids, become pregnant, after selfing, are detached from body of the parasite and are eliminated in the external environment together with faeces of their host. After disintegration of the same proglottids, the eggs are then scattered. At moment of expulsion from the definitive host, the eggs of *E. granulosus* might be in different developmental stages: mature and then immediately weeds, and immature, however able to grow in outside environment with appropriate climate conditions (Thompson and Lymberly, 1995).

*E. granulosus* is a species, genetically heterogeneous. At day 10 strains/genotypes have been recognized (G1-sheep, G2-Tasmanian sheep, G3-buffalo, G4-horse, G5-cattle, G6-camel, G7-pig, G8-cervid, G9-human, G10-Scandinavian finnish cervid), differentiated according with phylogenetic analyses of deoxyribonucleic acid (DNA) sequence data of some genes (Mc-

tidica di alcuni geni (McManus, 2002; Lavikainen et al., 2003; Maravilla et al., 2004; Alvarez-Rojas et al., 2014). Sono state descritte anche “varianti” di alcuni genotipi quali: G1a, G1b, G1c, G1d, G1e, G2a, G2c, G7a e G7b (Kamenetzky et al., 2002).

Recentemente, Nakao et al. (2007, 2013) hanno proposto una revisione tassonomica di questi ceppi in base alle relazioni filogenetiche valutate mediante analisi del genoma mitocondriale completo. I punti essenziali della revisione vedono i genotipi G1, G2 e G3 raggruppati in un'unica specie, *E. granulosus sensu stricto*; il ceppo equino G4 ed il ceppo bovino G5 come due nuove specie, rispettivamente, *E. equinus* e *E. ortleppi* ed i genotipi G6, G7 e G8 come unica specie, *E. canadensis*, nella quale potrebbero rientrare anche i genotipi G9 e G10, visto la stretta relazione tra i ceppi G7 e G9 ed i ceppi G8 e G10.

### Elementi di disseminazione del parassita nell'ambiente esterno

Gli elementi di disseminazione del parassita nell'ambiente esterno sono le uova liberate dalle proglottidi o ancora contenute all'interno delle proglottidi gravide. Le uova sono sub-sferiche, di 30-50 x 22-44 µm, con all'interno l'embrione esacanto o oncosfera. Non si conosce esattamente quante uova vengano prodotte da ogni parassita, i numeri indicati in bibliografia sono molto variabili, 100-1500 per proglottide

Manus, 2002; Lavikainen et al., 2003; Maravilla et al., 2004; Alvarez-Rojas et al., 2014). Have been described also 'variants' of some genotypes as: G1a, G1b, G1c, G1d, G1e, G2a, G2c, G7a e G7b (Kamenetzky et al., 2002).

Recently, Nakao et al. (2007, 2013) proposed a revision of the taxonomy of this strains according with phylogenetic relationships, evaluated by analyses of the complete mitochondrial genome. The essential points of the revision see the genotypes G1, G2 and G3 grouped into a single species, *E. granulosus sensu stricto*; the horse strain G4 and cattle strain G5 represent two new species, *E. equinus* and *E. ortleppi*, respectively and the G6, G7 and G8 are unified into a single species, *E. canadensis*, in which could be included also G9 and G10 genotypes, because there is a correlation between G7, G9 and the G8 and G10 genotypes.

### Elements of dissemination of the parasite in external environment

The dissemination elements of the parasite in external environment are the eggs free from proglottids or inside of gravid proglottids. The eggs are sub-spherical, of 30-50 x 22-44 µm, containing a six-hooked embryo or oncosphere. It is unknown exactly how many eggs are produced from each parasite, in fact the numbers reported in literature are highly variable, 100-1500 for each proglottid (Arundel, 1972;

(Arundel, 1972; Rausch, 1975; Thompson e Eckert, 1982; Heath e Lawrence, 1991). Le uova di *E. granulosus* sono morfologicamente indistinguibili da quelle delle diverse specie del genere *Taenia* dei carnivori. Studi morfologici e strutturali effettuati sulle uova di *E. granulosus*, *E. multilocularis* ed altre specie del genere *Taenia*, hanno evidenziato strutture simili, composte da una serie di strati e/o membrane che avvolgono l'embrione esacanto. Procedendo dall'esterno verso l'interno si distinguono: capsula, membrana vitellina, embrioforo, strato granuloso, membrana oncosferica ed embrione esacanto (Morseth, 1965; Sakamoto, 1981; Swiderski, 1982). L'embrioforo è un rivestimento molto importante, formato da blocchi poligonali di una proteina simile alla cheratina che funge da protezione per l'embrione esacanto, conferendo all'uovo stesso una forte resistenza a diversi fattori chimico-fisici e climatici (Gemmell e Lawson, 1986).

La capacità di sopravvivenza delle uova è maggiore a basse temperature. Resistono appena 5 minuti tra i +60 e +80°C e perdono vitalità in pochissimi minuti a +100°C. Al di sotto di 0°C, da -35°C a -50°C, resistono per 24 ore conservando la loro capacità infettante, mentre a -70°C si devitalizzano nell'arco di 4 giorni (Colli e Williams, 1972). Tuttavia, più che la temperatura, è l'umidità a limitarne la sopravvivenza; infatti, in natura, l'essiccamento è il principale responsabile della morte delle uova (Laws, 1968).

Rausch, 1975; Thompson and Eckert, 1982; Heath and Lawrence, 1991). The eggs of *E. granulosus* are not morphologically distinguishable from those of other species of genus *Taenia* of carnivores. Morphological studies performed on eggs of *E. granulosus*, *E. multilocularis* and other species of genus *Taenia*, showed similar structures, composed by a series of layers and/or membranes that surround the six-hooked embryo.

Proceeding from outside, there are: capsule, vitelline membrane, embryofore, granular layer, oncospheric membrane and six-hooked embryo (Morseth, 1965; Sakamoto, 1981; Swiderski, 1982). The embryofore is a very important coating, formed by polygonal blocks of a protein similar to keratin, that acts as a protection for the six-hooked embryo, giving to egg a strong resistance to different chemical-physical and climatic factors (Gemmell and Lawson, 1986).

The viability of eggs is greater at low temperatures. They resist about 5 minutes between +60°C and +80°C, while become non-viable in very few minutes at +100°C. Below 0°C, from -35°C to -50°C, the eggs resist for 24 hours, maintaining their ability to infect, while at -70°C the eggs become non-viable within four days (Colli and Williams, 1972). However, more than temperature, is the humidity to limit the survival; in fact, in nature, the drying is the main responsible for the death of the eggs (Laws, 1968).

### Ospiti definitivi e localizzazione del parassita

Gli ospiti definitivi sono il cane ed altri canidi, che albergano il parassita nell'intestino tenue.

### Ospiti intermedi e localizzazione del parassita

Gli ospiti intermedi sono rappresentati da diverse specie di ungulati domestici e selvatici (ovini, caprini, bovini, bufali, suini, equidi, ruminanti selvatici), marsupiali, primati, nonché uomo, in cui si sviluppa la forma larvale (metacestode) sotto forma di cisti idatidea o idatide (dal greco *ùdatos*: acqua) in diversi organi, in particolare fegato e polmoni. La cisti idatidea è generalmente di forma sferica, cava e può raggiungere dimensioni notevoli, delimitata da 3 membrane, dall'esterno verso l'interno: avventizia, strato laminare e membrana proligera o germinativa. Le forme vitali contengono liquido idatideo e vescicole proligere, protoscolici (sabbia idatidea) ed eventualmente cisti figlie. Ulteriori dettagli sono riportati nei capitoli successivi.

### Infezione

Gli ospiti definitivi (es. cane) si infettano ingerendo visceri di ospiti intermedi contenenti le

### Definitive hosts and predilection site of the parasite

The definitive hosts are the dog and other canids, that harbor the parasite in the small intestine.

### Intermediate hosts and predilection site of the parasite

The intermediate hosts are represented by different species of domestic and selvatic ungulates (sheep, goats, cattle, buffaloes, pigs, equids, wild ruminants), marsupials, primates as well as humans, in which develops the larval form (metacestode) as hydatid cyst or hydatid (from greek *ùdatos*: water) in different organs, especially liver and lungs. The hydatid cyst is, usually, spherical, pit and can reach considerable size, surrounded by 3 membranes, from outside to inside: avventitia, laminated layer and germinal layer. The viable forms contain hydatid fluid and brood capsules, protoscoleces (hydatid sand) and sometimes daughter cysts. More details are reported in the next chapters.

### Infection

The definitive hosts (e.g. dog) become infected by eating offals of intermediate hosts containing



forme larvali (cisti idatidee) con all'interno protoscolici vitali. Gli ospiti intermedi si infettano ingerendo le uova del parassita (che resistono nell'ambiente per lunghi periodi) eliminate con le feci dagli ospiti definitivi.

### Ciclo biologico

Il parassita adulto, ermafrodita, rilascia le proglottidi gravide che vengono eliminate nell'ambiente esterno con le feci di un ospite definitivo; qui le proglottidi si aprono liberando le uova che vengono poi ingerite da un ospite intermedio. Per azione dei succhi gastrici, le uova schiudono liberando l'embrione esacanto che, con azione combinata degli uncini e degli enzimi di secrezione prodotti dalle ghiandole di penetrazione, attraversa la mucosa intestinale e per via linfoematogena raggiunge la sede di localizzazione, prevalentemente fegato e polmoni, più raramente muscoli, rene, milza, sistema nervoso centrale, tessuto osseo, encefalo, cuore e altre sedi. Successivamente si sviluppa la forma larvale, la cisti idatidea, a seguito di una serie di trasformazioni dell'oncosfera (Thompson e Lymbery, 1995). Negli organi bersaglio la cisti, di forma generalmente sferica e ripiena di liquido, si accresce di circa 1 cm l'anno, raggiungendo dimensioni considerevoli (McManus e Thompson, 2003).

Il ciclo continua a seguito della ingestione di organi degli ospiti intermedi, contenenti le cisti idatidee con protoscolici vitali, da parte di un

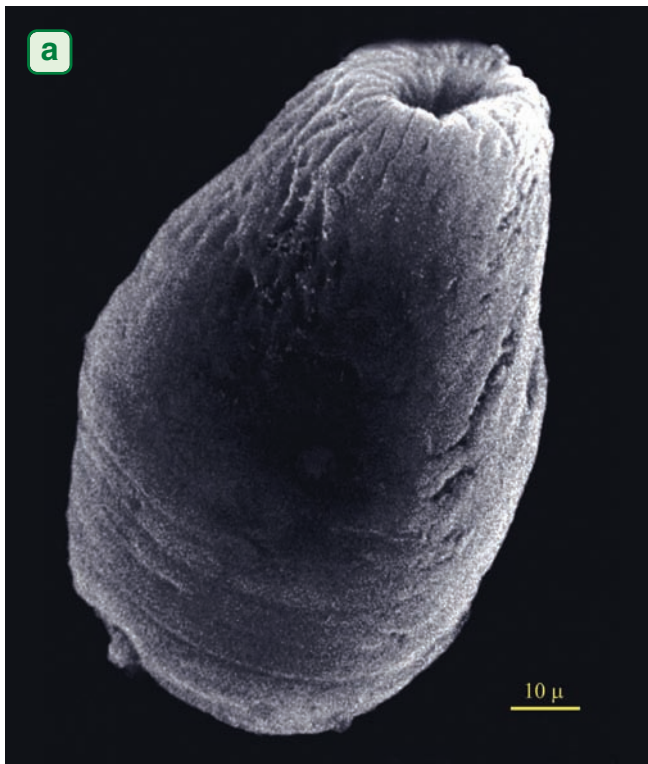
larval forms (hydatid cysts) with the vital protoscoleces inside. The intermediate hosts become infected by eating the eggs of the parasite (that resist in the environment for long periods) eliminated with the faeces by definitive hosts.

### Life cycle

The adult parasite, hermaphrodite, releases the gravid proglottids that are excreted in the external environment with the faeces of a definitive host; here the proglottids are opened releasing the eggs that are ingested by intermediate host. By the action of gastric juices, eggs hatch, releasing the six-hooked embryo that with combined action of hooks and enzymes of secretion produced by penetration glands, goes across the intestinal mucosa and with limpho-haematic cycle arrives to predilection site, mainly in liver and in lung and rarely in muscles, kidney, spleen, central nervous system, bone, brain, heart and other locations. Later, develops the larval form, the hydatid cyst, through a series of transformations of oncosphaera (Thompson and Lymbery, 1995). In the target organs the cyst, usually spherical in shape and filled with liquid, grows about 1 cm per year, reaching considerable dimension (McManus and Thompson, 2003).

The life-cycle continues with swallowing of organs of intermediate hosts containing the hydatid cysts with vital protoscoleces by a definitive host, in which the parasite develops





▲ Fig. 2a, b.

Protoscolice invaginato (a) ed evaginato (b) osservati al SEM.

Invaginated (a) and evaginated proto-scolex (b) observed under SEM.

ospite definitivo, in cui il parassita si sviluppa fino allo stadio adulto a livello intestinale (McManus e Thompson, 2003) (Fig. 2). La maturità sessuale è raggiunta nelle 5-7 settimane successive all'insediamento del protoscolice (periodo prepatente) (McManus e Thompson, 2003).

### Sintomatologia

Nel cane e negli altri ospiti definitivi l'infezione (Echinococcosi) decorre solitamente in forma asintomatica o paucisintomatica. Solo in caso di infezioni massive associate alla presenza di altri patogeni si possono osservare sintomi quali dimagrimento, diarrea e disidratazione. Negli animali ospiti intermedi l'infezione (Idatidosi o EC) presenta decorso solitamente subclinico, soprattutto se le sedi colpite sono quelle epatica (Fig. 3), polmonare o renale; sono possibili manifestazioni cliniche nel caso in cui le cisti presentino localizzazioni ossee o si insediano a livello di sistema nervoso centrale. Anche se spesso negli ospiti intermedi questa parassitosi è asintomatica, negli animali da reddito sono stati registrati casi di abbassamento dell'indice di conversione, diminuzione dell'indice di riproduzione e della produzione di latte (Battelli, 2004). Questi effetti sono economicamente importanti soprattutto in zone endemiche (Torgerson et al., 2000, 2001).

Nell'uomo l'infezione ha quasi sempre conseguenze cliniche; se l'idatide si localizza a livello

up to adult cestode in the intestine (McManus and Thompson, 2003) (Fig. 2). The sexual maturity is reached in 5-7 weeks after the settlement of protoscolix (prepatent period) (McManus and Thompson, 2003).

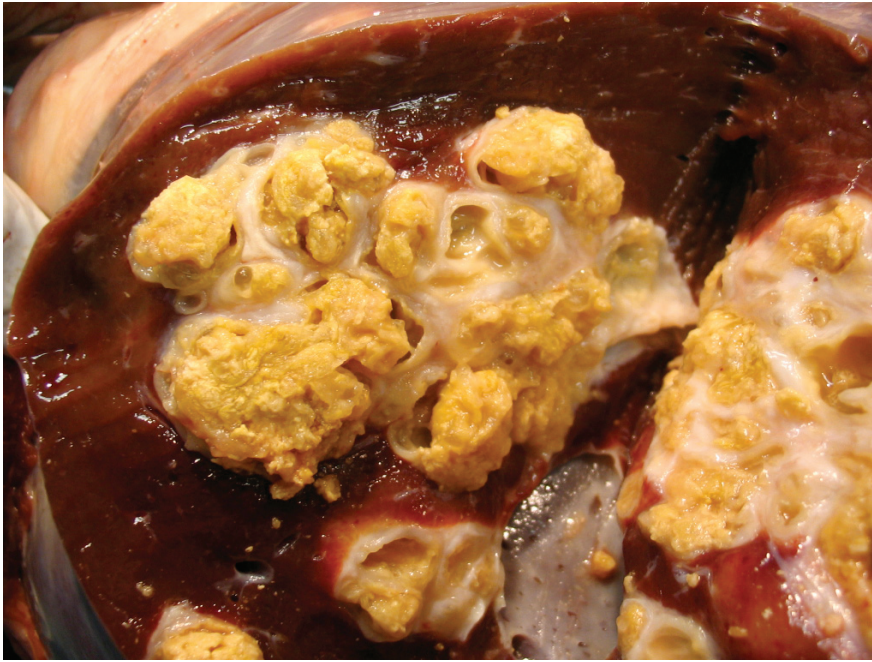### Clinical signs

In dogs and other definitive hosts the infection (Echinococcosis) usually is asymptomatic or less symptomatic. Only in case of very high infection associated with the presence of other pathogens can be observed symptoms as weight loss, diarrhea and dehydration.

In the intermediate hosts the infection (Hydatidosis or CE) usually presents subclinical course, especially if the affected sites are liver (Fig. 3), lungs or kidney; clinical signs are present when the cysts are located at bones or at the level of central nervous system. Although often this parasitosis is asymptomatic, in the livestock have been registered cases of decrement of conversion index, a reduction of reproduction index and of the milk production (Battelli, 2004). These effects are economically important, especially in endemic poor areas (Torgerson et al., 2000, 2001).

In humans the infection has almost always pathogenic significance; if the hydatid is located in the liver (Fig. 4) or in the lungs, causes abdominal enlargement and respiratory disorders. The

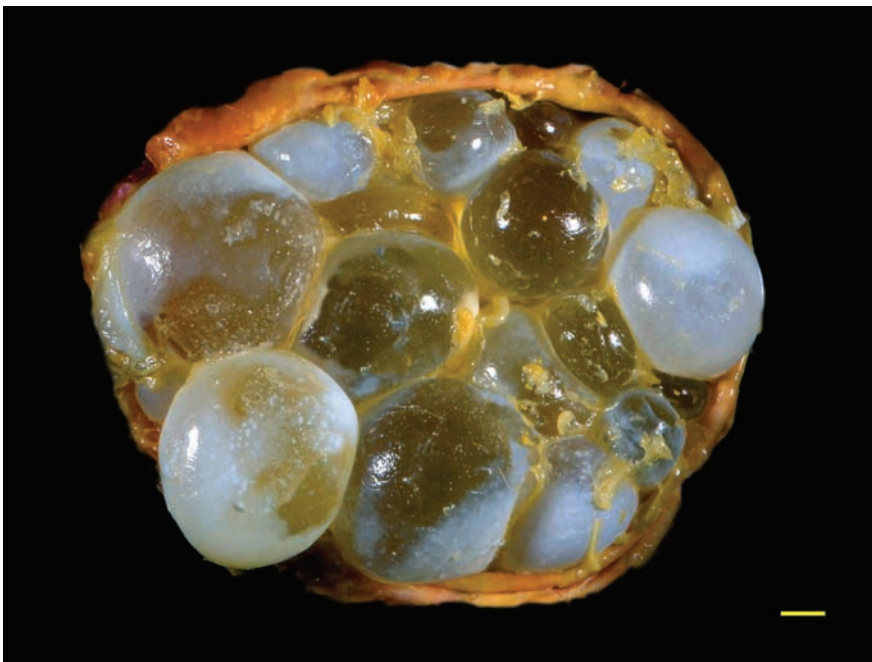## Cystic Echinococcosis



◀ **Fig. 3.**

Idatide: forma degenerativa in fegato di bufalo.

Hydatid: degenerative form in liver of buffalo.



◀ **Fig. 4.**

Idatide: forma multivescicolare in fegato umano.

Hydatid: multivesicular form in human liver.

di fegato (Fig. 4) o polmone provoca, rispettivamente, distensione addominale e disturbi respiratori. La natura e l'intensità delle manifestazioni cliniche dipendono dal numero di cisti presenti, dalla loro localizzazione ed evoluzione. La rottura della cisti può portare all'infezione in numerosi distretti del corpo fino ad un letale shock anafilattico.

### Diagnosi clinica

La sintomatologia clinica spesso non è indicativa. Nell'uomo, la diagnostica per immagini (ecografia, radiografia, TAC), come meglio specificato nei capitoli successivi, risulta la metodica essenziale nella diagnosi della malattia.

### Diagnosi post-mortem

Alla necropsia degli ospiti definitivi si può osservare enterite catarrale a carico del duodeno e del digiuno con presenza di muco giallo-verdastro, nonché la presenza di numerosi parassiti adulti tra i villi intestinali. Negli ospiti intermedi si evidenziano cisti idatidee di dimensioni diverse ed a vari stadi evolutivi e/o degenerativi nei vari distretti parassitati.

nature and intensity of clinical manifestations depend on the number of cysts, their localization and evolution. The cyst's rupture can cause the infection in several regions of the body up to a lethal anaphylactic shock.

### Clinical diagnosis

Clinical signs are not indicative. In humans, diagnostic imaging (echography, radiography, TAC), as better described in the next chapters, is the basic method for the diagnosis of the disease.

### Post-mortem diagnosis

With necropsy of definitive hosts can be seen catarrhal enteritis at the level of duodenum and jejunum with greenishyellow mucous, as well as the presence of numerous adult parasites of the intestinal villous. In intermediate hosts, with necropsy can be seen hydatid cysts of different sizes and at different developmental and/or degenerative stages in various parasitized districts.



### Diagnosi di laboratorio

Nell'ospite definitivo (es. cane) è possibile effettuare esami copromacroscopici per l'evidenziazione dei parassiti adulti, eliminati a seguito della somministrazione di tenifughi, come il bromidrato di arecolina. Gli esami copromicroscopici per la messa in evidenza delle uova non sono indicativi di specie, in quanto, come sopra riportato, le uova di *E. granulosus* sono morfologicamente indistinguibili da quelle delle altre specie di *Taenia* dei carnivori, tuttavia tecniche particolarmente sensibili (come le tecniche FLOTAC), abbinate alla ricerca di coproantigeni e/o a tecniche molecolari, sono di estrema importanza per individuare le aree a rischio e per le attività di monitoraggio all'interno di piani di controllo.

Negli animali ospiti intermedi la diagnosi su base sierologica è resa difficile dalla cross-reattività antigenica con altre specie di *Taenia*, come *T. hydatigena* e *T. ovis* e dal fatto che spesso la risposta anticorpale è piuttosto bassa (McManus et al., 2003).

Nell'uomo, per il rilievo della EC, i metodi diagnostici utilizzati più di frequente comprendono test sierologici e molecolari.

### Terapia

Praziquantel per gli ospiti definitivi; questo antelmintico non agisce sulle uova del parassita e

### Laboratory diagnosis

In the definitive host (e.g. dog) is possible perform copromacroscopic examinations to highlight adult parasites, excreted after administration of drugs, as arecoline hydrobromide. The copromicroscopic exams to highlight eggs are not indicative to establish the species, because, as above described, the eggs of *E. granulosus* are morphologically indistinguishable from the other several species of carnivores' *Taenia*, however, using very sensible diagnostic techniques (as FLOTAC techniques), combined with the detection of coproantigens and/or molecular techniques, are very important to identify the risk areas and for monitoring activities in the control plans.

In the intermediate hosts, the serological diagnosis is complicated by antigenic cross-reactivity with other species of *Taenia*, as *T. hydatigena* and *T. ovis* and because, often, the antibody response is rather low (McManus et al., 2003).

In human, for the diagnosis of CE, the diagnostic techniques used, most frequently are serological and molecular tests (McManus et al., 2003).

### Treatment

Praziquantel for definitive hosts; this antelmintic does not act on the eggs of the para-

pertanto le feci emesse nelle 24 ore dopo il trattamento devono essere accuratamente distrutte mediante incenerimento. I benzimidazolici, di regolare utilizzo contro le infezioni da nematodi gastrointestinali nei ruminanti, possono provocare la sterilizzazione delle cisti idatidee negli ospiti intermedi. Nell'uomo, come meglio specificato nei prossimi capitoli, l'Idatidosi viene trattata, in base alla localizzazione e allo stadio evolutivo della/e ciste/i, con l'asportazione chirurgica della cisti o con la PAIR (Puncture, Aspiration, Injection, Reaspiration), utilizzando o meno trattamenti farmacologici con albendazolo, mebendazolo e praziquantel.

### Profilassi

La profilassi si basa su una serie di azioni che hanno come fine ultimo quello di impedire il completamento del ciclo biologico del parassita: trattamento di tutti i cani a rischio, distruzione degli organi parassitati, controllo delle macellazioni clandestine, lotta al randagismo, educazione sanitaria. È in fase di sperimentazione un vaccino per la prevenzione dell'infezione negli ospiti intermedi.

### Rischio per l'uomo

La Echinococcosi-Idatidosi è una delle più temute e importanti zoonosi ed ancora oggi in Italia sono segnalati centinaia di casi l'anno.

site and therefore the faeces issued within 24 hours after treatment should be thoroughly destroyed by incineration. The benzimidazoles, of regular use against gastrointestinal strongyles infections in ruminants, can cause sterilization of hydatid cysts in intermediate hosts. In human, as better described in the next chapters, the hydatid disease is treated based on localization and on evolutionary stage of cyst/cysts by surgical excision of cyst or by PAIR (Puncture, Aspiration, Injection, Reaspiration) using or without using drugs, as albendazole, mebendazole and praziquantel.

### Prophylaxis

The prophylaxis is based on a series of actions that have as aim to prevent the completion of the life-cycle of the parasite: treatment of all dogs at risk, destruction of parasitized organs, control the illegal slaughtering, combating of stray dogs, education healthcare. A vaccine for the prevention of infection in intermediate hosts is in the testing phase.

### Risk to humans

The Echinococcosis-Hydatidosis is one of most feared and important zoonoses and today in Italy hundreds of cases are still reported each

L'uomo, come gli altri ospiti intermedi, si infetta mediante ingestione di uova di *E. granulosus* (eliminate dal cane) che essendo molto resistenti nell'ambiente esterno possono contaminare alimenti, terreno ed acqua per lungo tempo. L'uomo è anche sensibile ad *Echinococcus multilocularis*, cestode diffuso in tutto l'emisfero boreale, in particolare nord e centro Europa e su tutto il versante nord dell'arco alpino. Esso è simile ad *E. granulosus* e presenta come ospite definitivo la volpe (ma anche cane, gatto e carnivori selvatici) e come ospiti intermedi micro-roditori ed uomo in cui si localizza sottoforma di cisti alveolare a livello di fegato, polmone, cervello, muscolatura e linfonodi.

year. The human, like the other intermediate hosts, becomes infected by eating eggs *E. granulosus* (excreted from the dog) that being very resistant in the external environment can contaminate foods, soil and water for a long time. The human is also sensitive for *Echinococcus multilocularis*, cestode spread in Northern hemisphere, particularly in North and Central Europe and around the north side of the Alps. It is similar to *E. granulosus* and has as definitive host the fox (but even dog, cat and wild carnivores) and as intermediate hosts micro-rodents and human, in which localizes as alveolar cyst in liver, lungs, brain, muscles and lymphonodes.





# Prima parte

---

## First part



# La cisti idatidea epatica nell'uomo

Aspetti morfologici e strutturali  
delle diverse possibili tipologie

---

## Cystic Echinococcosis in the human liver

Morphological and structural aspects  
of the different types of cysts

**Gianfranco Bortoletti**

*Università degli Studi di Cagliari*

### Legenda delle figure

<b>CF</b>	cisti figlia/e
<b>m.o.</b>	microscopio ottico
<b>mg</b>	membrana germinativa
<b>mi</b>	microtrichi
<b>n</b>	nucleo
<b>p</b>	protoscolice
<b>pnc</b>	parte nucleata delle cellule
<b>sb</b>	sincizio basale
<b>SEM</b>	microscopio elettronico a scansione
<b>STL</b>	strati di tessuto laminare
<b>sl</b>	strato laminare
<b>vp</b>	vescicole proligere
<b>u</b>	uncini
<b>v</b>	ventosa

Barra nelle immagini = 1 cm

### Key to figures

<b>DC</b>	daughter cyst
<b>o.m.</b>	optical microscopy
<b>mg</b>	germinal membrane
<b>mi</b>	microtriches
<b>n</b>	nucleus
<b>p</b>	protoscolex
<b>pnc</b>	nucleated part of cells
<b>sb</b>	basal syncytium
<b>SEM</b>	scanning electron microscopy
<b>SLT</b>	sheets of laminated tissue
<b>sl</b>	laminated layer
<b>vp</b>	brood capsules
<b>u</b>	hoocklets
<b>v</b>	suckers

Scale bar in photographs = 1 cm

La EC, dovuta allo sviluppo larvale di *Echinococcus granulosus*, rappresenta una delle zoonosi di maggior impatto sanitario, in particolare nel bacino del Mediterraneo (Gabriele et al., 1997; Ecça et al., 2002), in tutte quelle aree caratterizzate da una prevalente economia agro-pastorale e d'allevamento in cui persiste l'associazione "cane-animale d'allevamento-uomo". Si presenta come uno dei problemi di salute pubblica più rilevanti in varie aree di endemia, e tra queste in Sardegna, ove si evidenziano tassi di diffusione elevati sia nell'uomo che nel bestiame. In particolare, i dati epidemiologici più recenti riferiti all'Isola, mostrano una prevalenza negli ovini di oltre il 75% (Gabriele et al., 1998) e un'incidenza media annua nell'uomo, valutata sulla base dei soli casi operati, di quasi 10‰ abitanti, con marcate differenze nelle diverse aree del territorio (Ecça et al., 1998). Tali valori, pur risultando un poco più bassi rispetto a precedenti rilevazioni (Conchedda et al., 2002; Gabriele et al., 2004), individuano in circa 150 il numero di pazienti che ogni anno in Sardegna vengono sottoposti ad intervento chirurgico.

A conferma di quanto riportato in letteratura (Pawlowski et al., 2002; Amman e Eckert, 1995), in questi casi, il fegato risulta l'organo maggiormente colpito (75,9%), seguito dai polmoni (15,7%) e dalle altre possibili localizzazioni (8,4%) (Ecça et al., 1998).

The CE, caused by development of the larval form of *Echinococcus granulosus*, is a zoonosis with a significant health impact, especially in the Mediterranean basin (Gabriele et al., 1997; Ecça et al., 2002), in areas with a prevalent agro-pastoral economy where the dog-livestock-man association exists. This disease is endemic in wide areas, including Sardinia, where it is widespread in both animals and humans. The most recent epidemiologic data for Sardinia show a prevalence in sheep of over 75% (Gabriele et al., 1998) and a mean annual incidence in humans, determined considering surgical cases alone, of almost 10‰, with marked differences from one area to another (Ecça et al., 1998). Though these figures show an improvement respect to previous surveys (Conchedda et al., 2002; Gabriele et al., 2004), in Sardinia some 150 patients undergo surgical treatment every year.

In agreement with the literature findings (Pawlowski et al., 2002; Amman and Eckert, 1995), the liver was observed to be the most commonly affected organ (75.9%), followed by the lungs (15.7%) and the other possible cyst locations (8.4%) (Ecça et al., 1998).

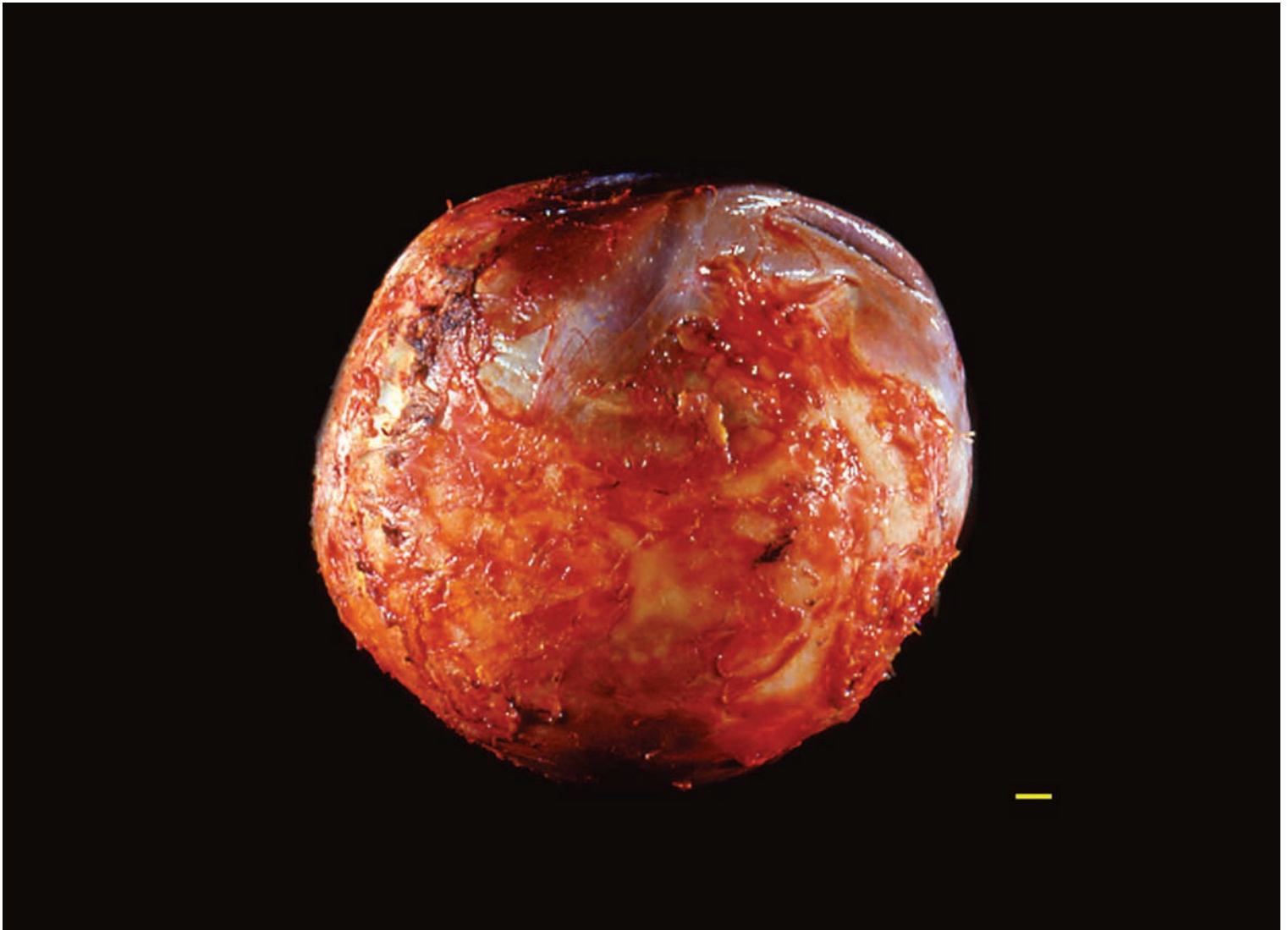
Nell'uomo, come è noto, la malattia è caratterizzata da un andamento cronico determinato dal lento sviluppo della forma larvale, che, soprattutto nel fegato, può permanere senza dare segni clinici anche per lunghi periodi di tempo (decenni), sino a quando, raggiunte dimensioni considerevoli o gravando su strutture sensibili dell'organo, inizia ad esercitare un'azione di tipo meccanico in grado di instaurare sintomatologia più o meno marcata.

L'approccio terapeutico prevede interventi di tipo diverso che vanno dall'asportazione chirurgica della cisti, alla PAIR (Puntura della cisti, Aspirazione, Iniezione e Riaspirazione di sostanze protoscolicide) e al trattamento chemioterapico con benzimidazolici (albendazolo, mebendazolo).

Sebbene vengano praticate sempre con maggiore frequenza e con un certo successo interventi alternativi quali, appunto, la chemioterapia e la PAIR, il trattamento d'elezione di questa affezione si basa ancora oggi sull'asportazione chirurgica della cisti (circa 90% dei casi) (Pawlowski et al., 2002; Amman e Eckert, 1995). Riguardo, in particolare, alle cisti epatiche, in relazione alla complessità del quadro clinico, l'intervento chirurgico prevede l'utilizzo di tecniche operatorie diverse che vanno dalla resezione epatica, alla cistectomia aperta e alla pericistectomia a cisti chiusa (Pawlowski et al., 2002; Morris e Richards, 1992).

In humans the CE is typically a chronic disease characterized by the gradual and slow larval development and increase in size. In the liver in particular, CE can persist for decades without showing any clinical signs until such time as the cyst becomes so large, or compresses sensitive structures in the organ, that it starts to exert a mechanical action, producing more or less marked symptoms.

Therapy ranges from surgical removal of the cysts, to PAIR (Puncture, Aspiration, Injection and Reaspiration of protoscoleces) to chemotherapy using benzimidazoles (albendazole, mebendazole). Though alternative therapies such as chemotherapy and PAIR are becoming more widely practised and have met with some success, in around 90% of cases surgical removal of cysts still remains the most common form of treatment (Pawlowski et al., 2002; Amman and Eckert, 1995). Depending on the complexity of the clinical picture, surgical therapy envisages, specifically for hepatic cysts, a variety of techniques ranging from liver resection to open cystectomy and closed pericystectomy (Pawlowski et al., 2002; Morris and Richards, 1992).



▲ **Fig. 1.**

Cisti sferoidale.

Spheroid cyst.

In Sardegna, molti interventi di idatidosi epatica sono stati regolarmente eseguiti presso la Clinica Chirurgica dell'Università di Cagliari diretta per molti anni dal Prof. Marino Cagetti, il quale, quando possibile, operava privilegiando l'intervento di pericistectomia totale a cisti chiusa. Attraverso questa tecnica non soltanto cisti sferoidali (Fig. 1), ma anche cisti lobate (Fig. 2), bilobate (Fig. 3), plurilobate (Fig. 4), o di forma assai irregolare (Figg. 5-7) venivano asportate integre, con limitata invasione dell'organo e scarsissima perdita di parenchima.

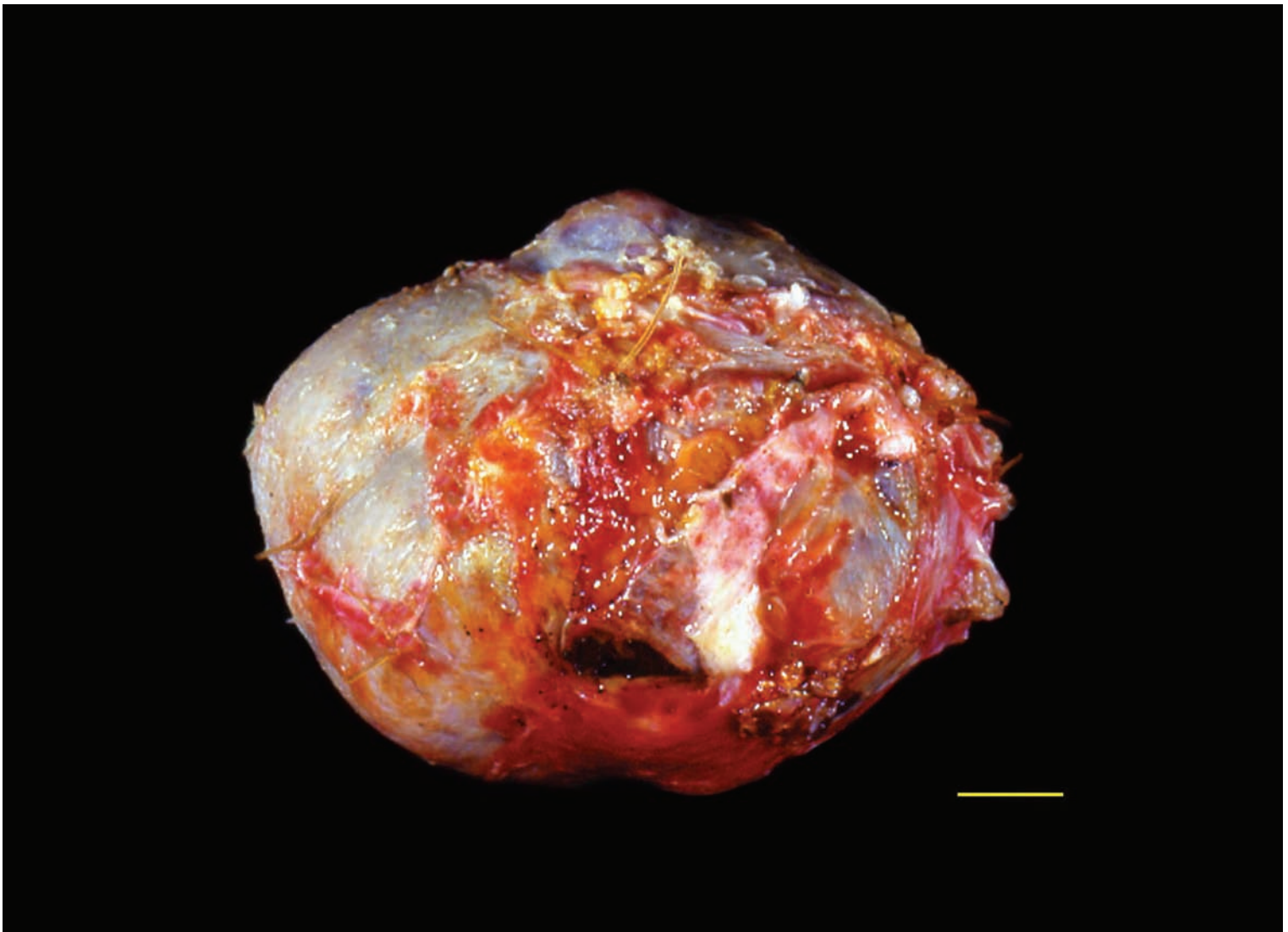
I vantaggi che derivano da questo tipo di intervento sono elevati e molteplici se si considera che si riducono praticamente a zero le possibilità di complicanze e di recidive ed anche il periodo di degenza post-operatoria risulta molto abbreviato.

Diversamente da quanto non accadeva in passato quando le cisti venivano per lo più aggredite mediante cistectomia aperta e quindi svuotate durante l'intervento chirurgico, in tempi più recenti, la possibilità di disporre di reperti integri ha permesso di approfondire lo studio riguardante l'assetto strutturale del parassita e di descrivere le diverse tipologie che questo può esprimere.

In Sardinia, CE surgery was carried out regularly at the Surgical School of the Clinica Chirurgica at the Cagliari University, headed for many years by Prof. Marino Cagetti, on patients with hepatic cysts, adopting total closed pericystectomy where possible. With this procedure it is possible to remove not only spheroid cysts intact (Fig. 1), but also lobed (Fig. 2), double-lobed (Fig. 3), multi-lobed (Fig. 4), or irregularly shaped cysts (Figs. 5-7), minimizing organ invasion and spillage into the parenchyma.

The technique offers several major advantages as it practically prevents the possibility of complications and relapses and also significantly reduces the length of post-operative hospital stay. Unlike in the past, when cysts were removed by open cystectomy and drained during surgery, more recently the availability of intact surgical specimens has made it possible to examine in more detail the structural arrangement of the parasite and to describe the different kinds of cysts that may result.

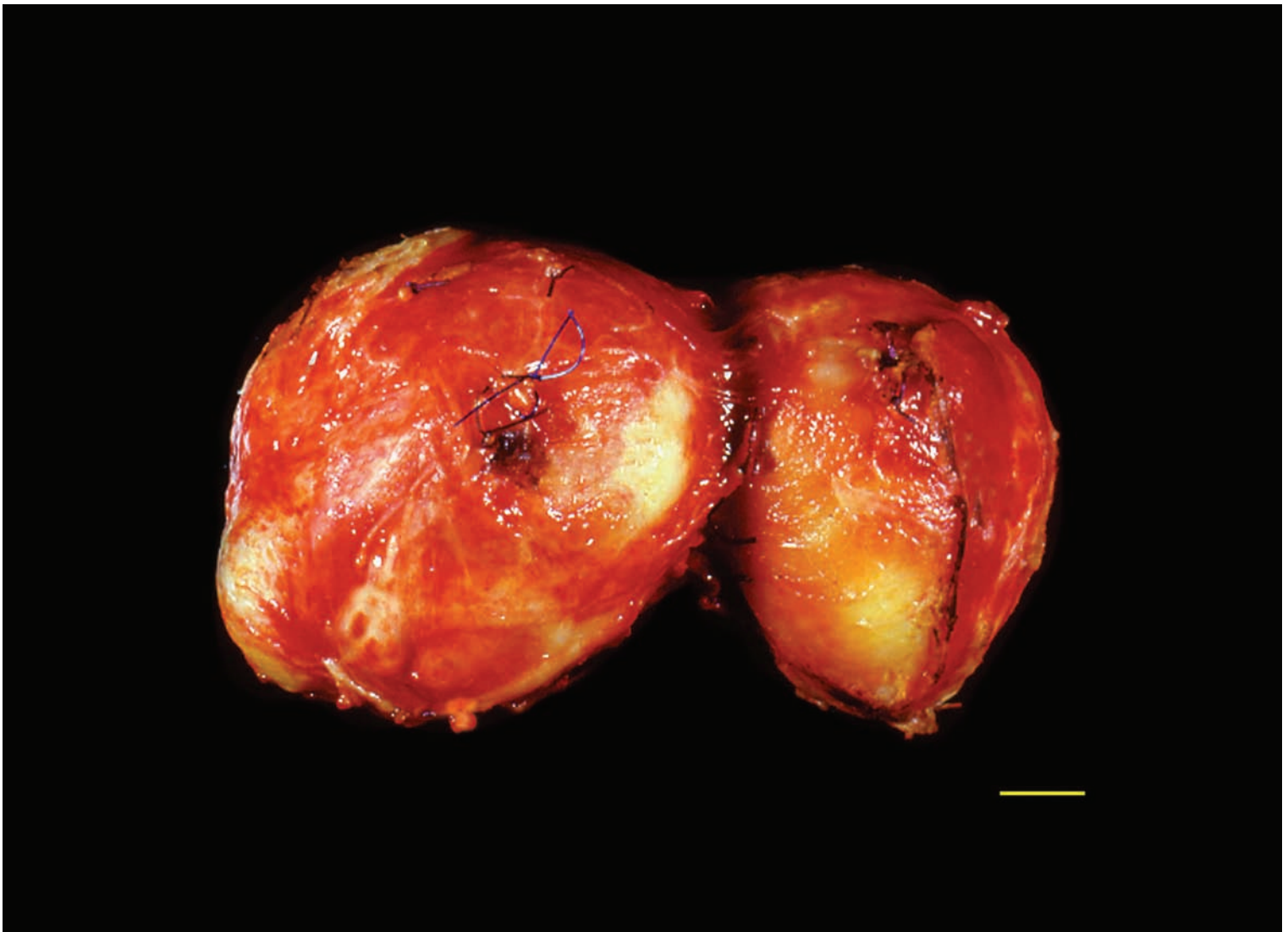



▲ **Fig. 2.**

Cisti lobata.

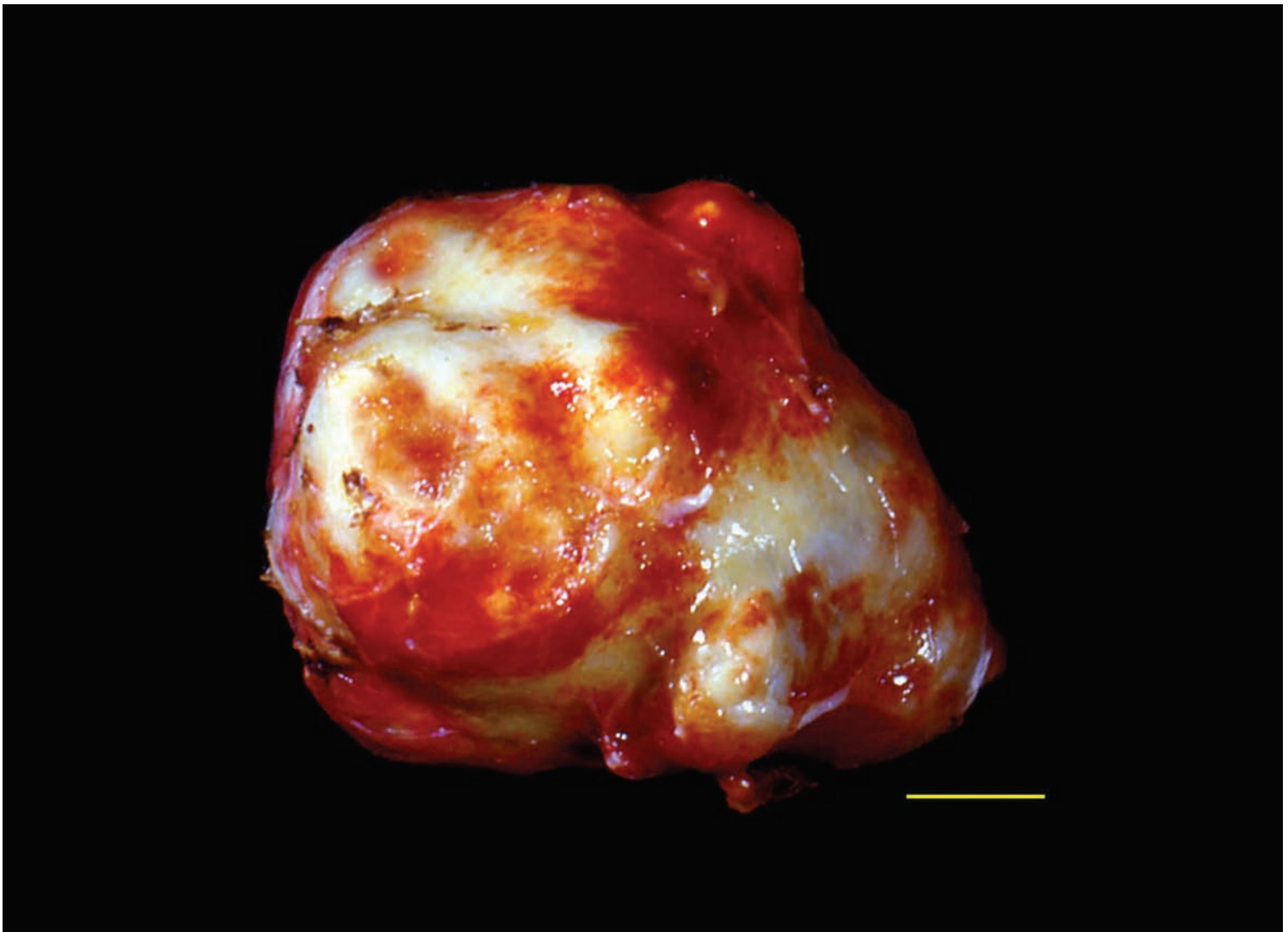
Lobed cyst.



▲ **Fig. 3.**

*Cisti bilobata*.

Bilobed cyst.



▲ **Fig. 4.**

Cisti plurilobata.

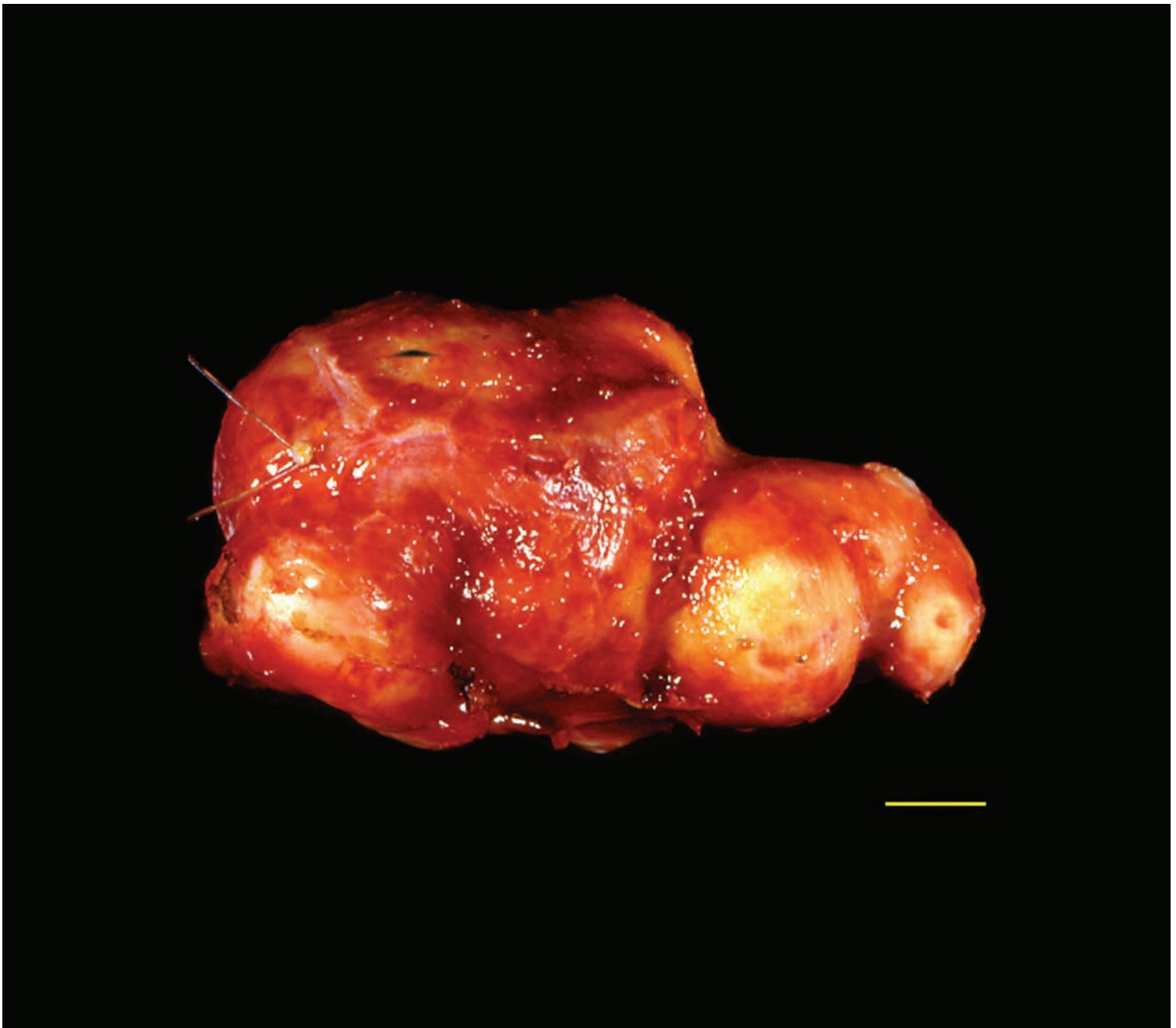
Multilobed cyst.

In questo contesto, il lavoro di ricerca condotto per molti anni in collaborazione tra la Parassitologia e la Clinica Chirurgica dell'Università di Cagliari ha consentito di attuare un approfondito studio morfologico e strutturale di molte cisti epatiche integre che, contrariamente ad ogni aspettativa, hanno evidenziato una marcata variabilità del loro tipo di organizzazione (Bortoletti et al., 1996; 2000; 2002). È in pratica emerso un quadro generale assai complesso che ha consentito di individuare e di descrivere almeno 10 tipologie di cisti, ognuna delle quali relativa ad una delle possibili fasi del lento processo di sviluppo, maturazione e trasformazione del parassita, sino alla sua degenerazione e morte all'interno dell'ospite. È importante sottolineare che l'eterogeneità del campione esaminato incrementa ulteriormente per la presenza di un cospicuo numero di cisti, considerate come "forme di transizione", in quanto caratterizzate da elementi morfologici e strutturali intermedi tra due diverse tipologie.

Di queste possibili forme del parassita verrà data ampia descrizione in questa rassegna, facendo riferimento a quadri iconografici selezionati da un campione di 118 cisti asportate dal fegato di 82 pazienti sardi. Di questi, in particolare, va ricordato che solo 10 avevano un'età compresa tra i 15 e 30 anni, 28 un'età compresa tra 31 e 50 anni e 44 avevano più di 50 anni.

In this context, research work carried out over many years by the Parasitology team in collaboration with the Surgical School of the Clinica Chirurgica at the Cagliari University, has made it possible to conduct an indepth morphological and structural study of numerous intact hepatic cysts. Based on the findings of the investigation, and contrary to expectations, the cysts were found to exhibit wide structural variability (Bortoletti et al., 1996; 2000; 2002). In practice, the overall picture that emerged was a fairly complex one and we were able to identify and describe at least 10 types of cysts, each associated with one of the possible phases of the parasite's slow development, maturation and transformation process, up to its degeneration and death in the host. Importantly, it should be noted that the heterogeneity of the sample examined, is further increased by the large number of cysts considered to be "transitional forms", inasmuch as they were characterized by morphological and structural elements intermediate between two different kinds.

The different parasite forms are described in detail herein, referring to pictures chosen from a sample of 118 hepatic cysts removed from the livers of 82 Sardinian patients, of whom 10 were aged between 15 and 30, 28 between 31 and 50 and 44 were over 50.

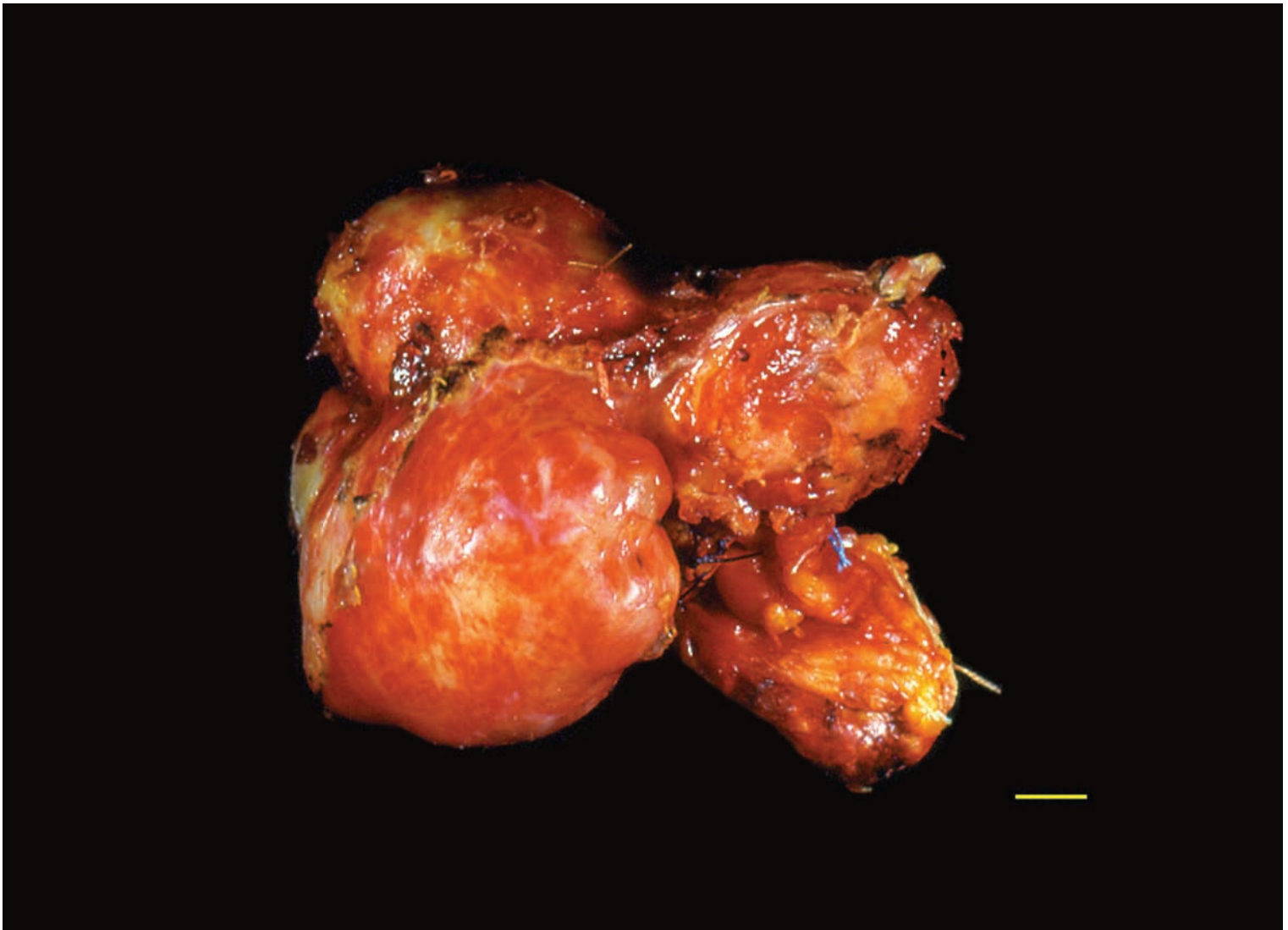

▲ Fig. 5.

Cisti di forma irregolare.

Irregularly shaped cyst.

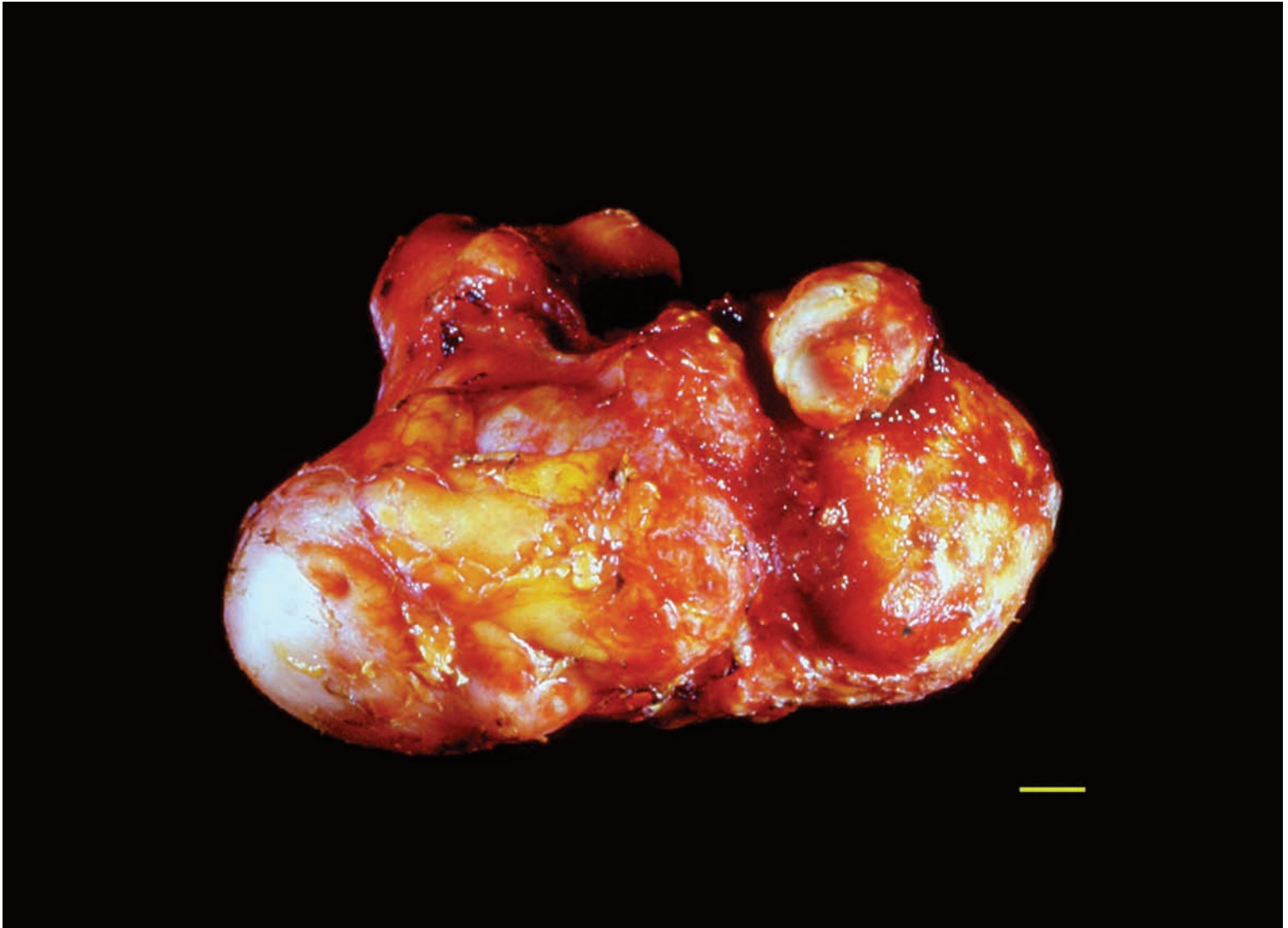




▲ **Fig. 6.**

Cisti di forma irregolare.

Irregularly shaped cyst.



▲ **Fig. 7.**

Cisti di forma irregolare.

Irregularly shaped cyst.

In relazione alla variabilità morfologica e strutturale espressa dalla forma larvale di *E. granulosus*, le 11 tipologie individuate fanno riferimento a:

**Cisti uniloculare classica**

**Cisti multivescicolare**

**Cisti iperlaminata**

**Cisti iperlaminata caseosa**

**Cisti iperlaminata gelatinosa**

**Cisti iperlaminata granulosa**

**Cisti iperlaminata caseosa/gelatinosa**

**Cisti sierosa**

**Acefalocisti**

**Cisti caseosa**

**Cisti settata**



Concerning the morphological and structural variability of the larval form of *E. granulosus*, we identified 11 typologies of cysts:

**Classic unilocular cyst**

**Multivesicular cyst**

**Hyperlaminated cyst**

**Hyperlaminated caseous cyst**

**Hyperlaminated gelatinous cyst**

**Hyperlaminated granular cyst**

**Hyperlaminated caseous/gelatinous**

**Serous cyst**

**Acephalocyst**

**Caseous cyst**

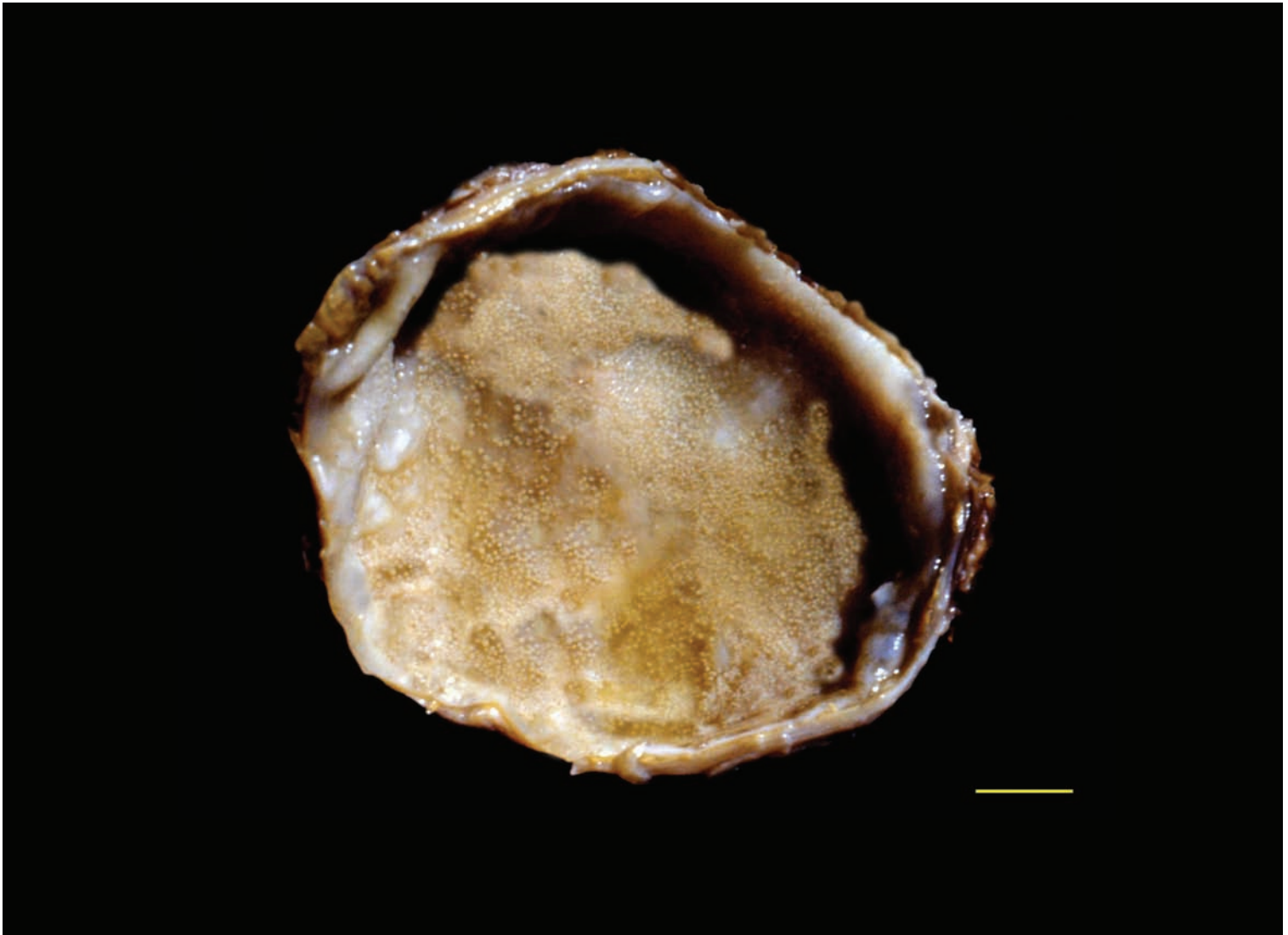
**Septated cyst**

### Cisti uniloculare classica

È la “classica cisti” descritta in tutti i testi di Parassitologia. Presenta in genere una forma sferoidale ed ha una cavità contenente esclusivamente liquido e sabbia idatidea. La membrana germinativa risulta per lo più tappezzata da numerose vescicole proligere adese, distribuite peraltro in modo non uniforme (Fig. 8). Risulta pertanto cisti sempre fertile, pur evidenziando nei diversi reperti, indipendentemente dalla loro grandezza, una notevole variabilità del numero e della vitalità dei protoscolici. Si riscontra in genere in pazienti più giovani e pertanto è risultata poco frequente nel campione esaminato (6,7%), costituito prevalentemente da pazienti con più di 30 anni. Si può considerare come una forma del parassita relativamente “giovane” (di alcuni anni), eventualmente in grado di evolvere nel corso del tempo in forme più complesse come le cisti multivescicolari.

### Classic unilocular cyst

This is the “classic cyst” described in all Parasitology textbooks. It is usually spheroid in shape and the cavity simply contains cyst fluid and hydatid sand. The germinal membrane is lined with numerous, unevenly distributed brood capsules (Fig. 8) as cysts are always fertile, though in several specimens, the number and viability of the protoscoleces varied significantly, regardless of their size. These cysts usually occur in younger patients and for this reason were observed to be fairly uncommon (6.7%) in our sample, consisting for the most part of over 30-year olds. It can be regarded as a relatively “young” form of the parasite (a few years old), that may evolve over time into more complex forms such as multivesicular cysts.



▲ Fig. 8.

Cisti uniloculare classica contenente liquido e sabbia idatidea e numerose vescicole proligere adese alla membrana germinativa.

Classic unilocular cyst containing hydatid fluid and sand with numerous brood capsules attached to germinal membrane.

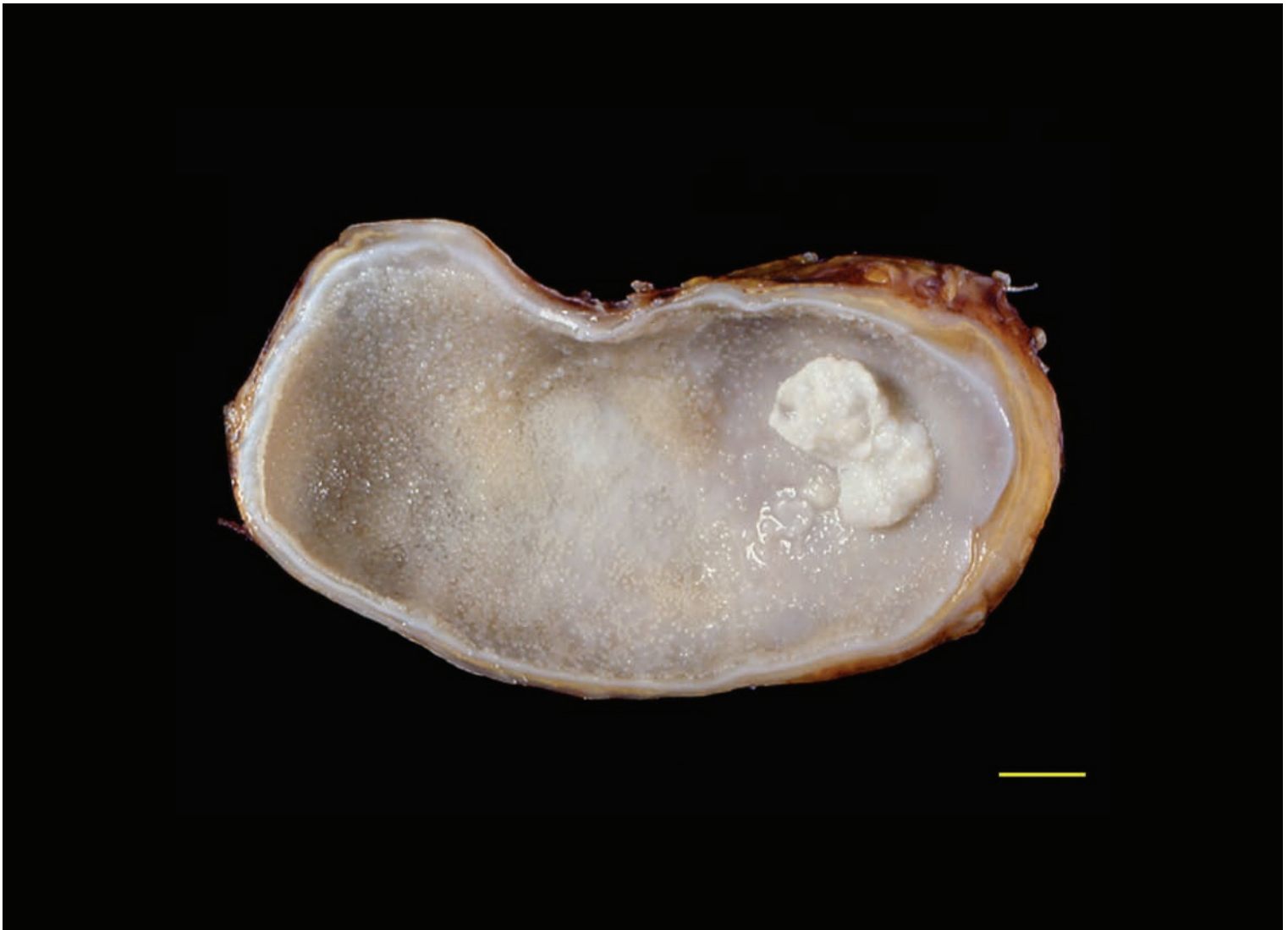## Classic unilocular cyst

In questo tipo di cisti, raramente, si possono evidenziare anche quadri degenerativi del parassita, legati alla presenza di “anomale formazioni polipoidi” sporgenti dalla parete verso la cavità (Fig. 9); sono da considerare come malformazioni iperplastiche dello strato laminare di una cisti ancora assai vitale e prolifica che formano masse di forma irregolare, di dimensioni relativamente contenute, di aspetto e consistenza simile ad albume cotto.

Le immagini e gli schemi riportati nelle Figg. 10-23 delineano un quadro dell'organizzazione strutturale a livello microscopico e sub microscopico della parete (strato laminare e membrana germinativa), delle vescicole prolifere e dei protoscolici riscontrabili in questa tipologia di cisti.

In rare cases, parasite degeneration is observed in the classic cysts and this is associated with the presence of “anomalous polypoid formations” protruding inwards from the cavity wall (Fig. 9). These can be considered as hyperplastic malformations of the laminated layer of a still fairly viable and proliferous cyst that form irregularly shaped masses, of relatively limited size, having the appearance and consistency of soft-boiled egg white.

The pictures and diagrams of Figs. 10-23 show details at the microscopic and submicroscopic level of the structural arrangement of the cyst wall (laminated layer and germinal membrane), of the proliferous vesicles and of the protoscolices observed in this type of cyst.



▲ Fig. 9.

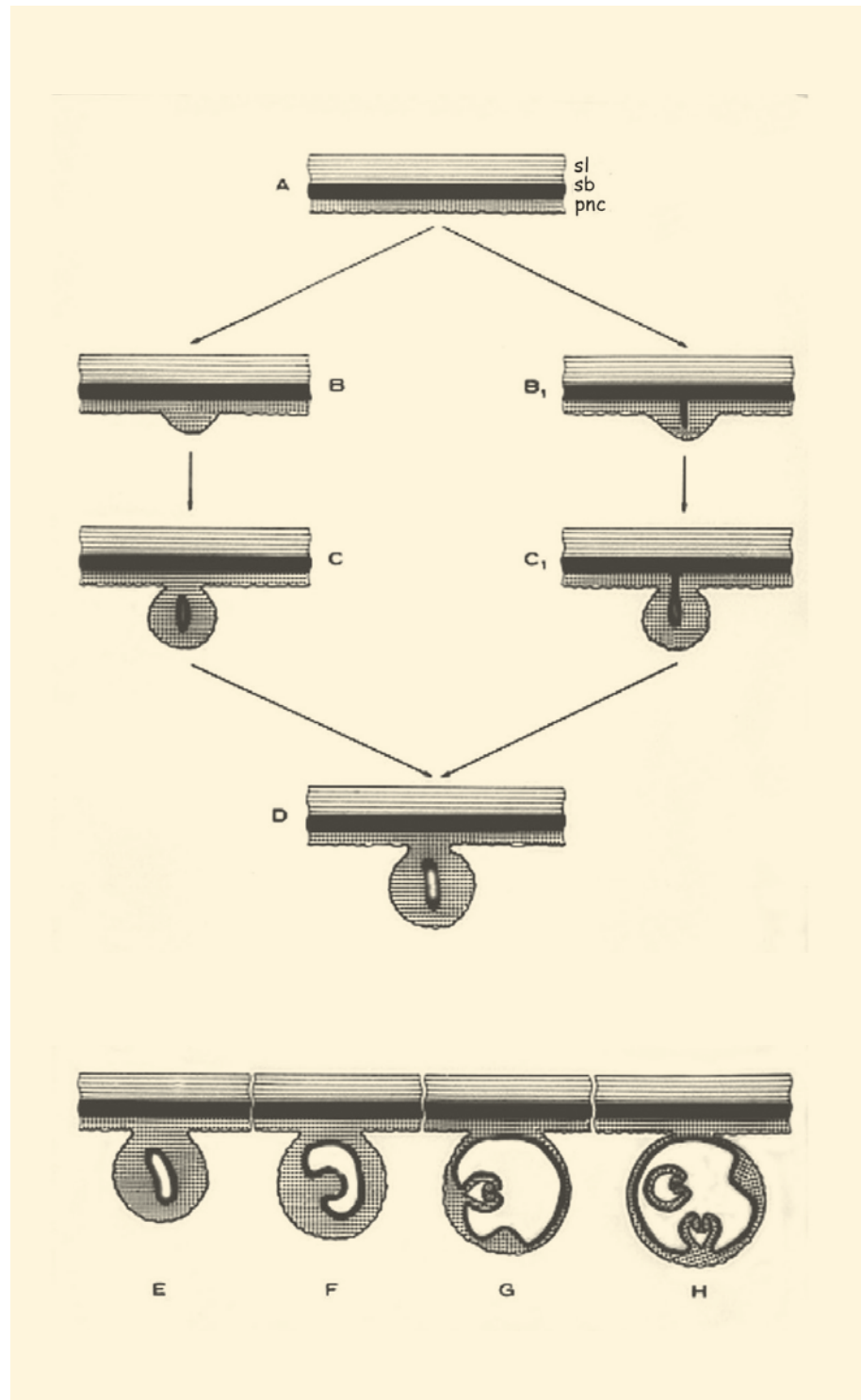
Cisti uniloculare classica caratterizzata dalla presenza di una formazione polipoide anomala, di consistenza ed aspetto di albume cotto, protesa verso la cavità. Assai variabile risulta sia la distribuzione delle vescicole prolifere adese alla membrana germinativa che lo spessore del pericistio.

Classic unilocular cyst with anomalous formation of inward protruding polypoid having appearance and consistency of soft-boiled egg white. Distribution of brood capsules attached to germinal membrane and pericyst thickness are fairly variable.

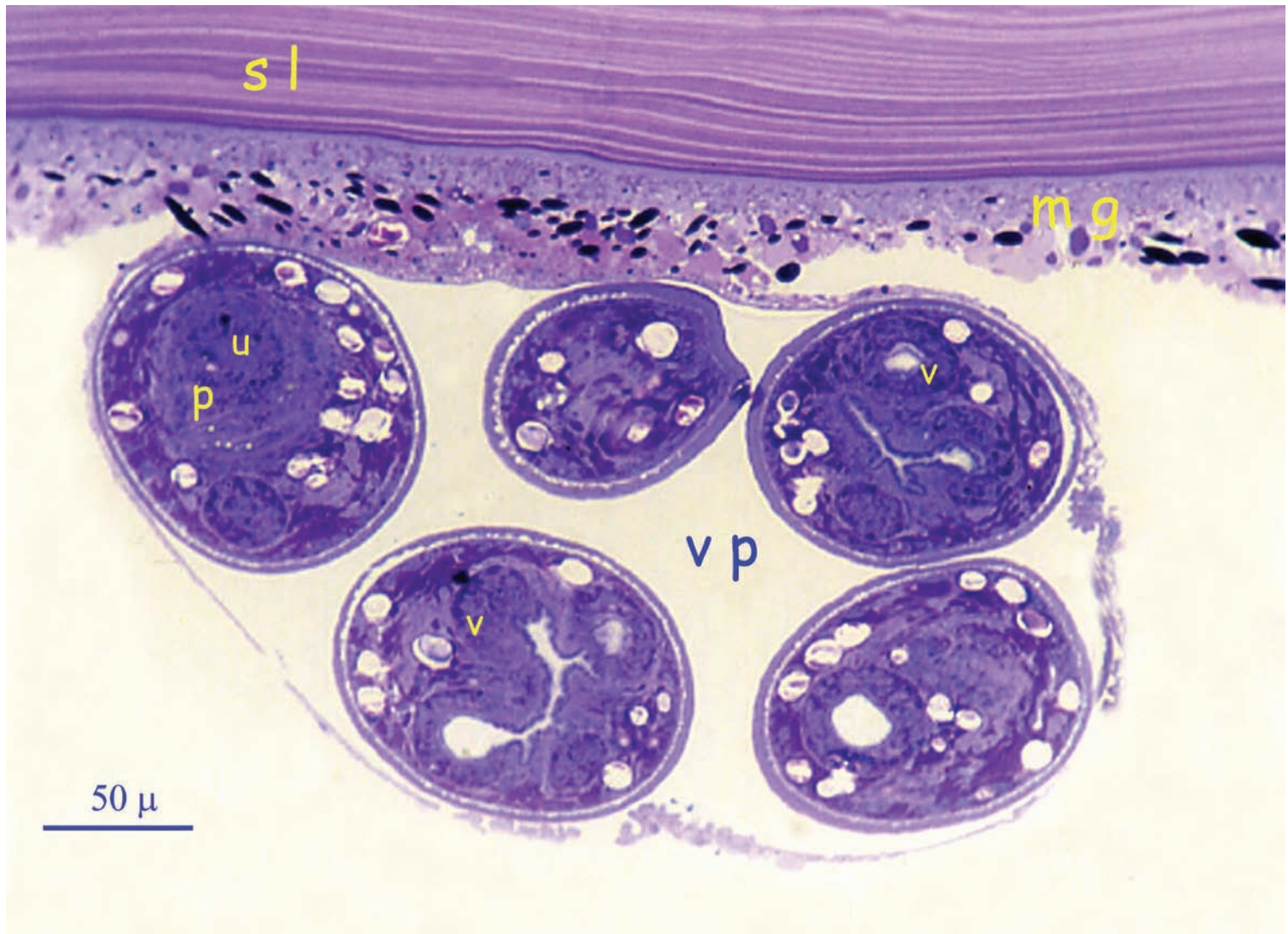
**Fig. 10.** ►

Schema delle diverse fasi di formazione delle vescicole proligere e dei protoscolici (Bortoletti e Ferretti, 1973). A) frammento di parete privo di vescicole proligere; B-C) gemmazione delle cellule della membrana germinativa; D-E) vacuolizzazione della massa cellulare con differenziazione della parete della vescicola proligera; F-H) gemmazione della parete della vescicola proligera verso l'interno e differenziamento dei protoscolici.

Diagram showing different phases of brood capsule and protoscolex formation (Bortoletti and Ferretti, 1973). A) fragment of wall lacking of brood capsules; B-C) gemmation of germinal membrane cells; D-E) vacuolization of cell mass with differentiation of brood capsule wall; F-H) inward gemmation of brood capsule wall with protoscolex differentiation.



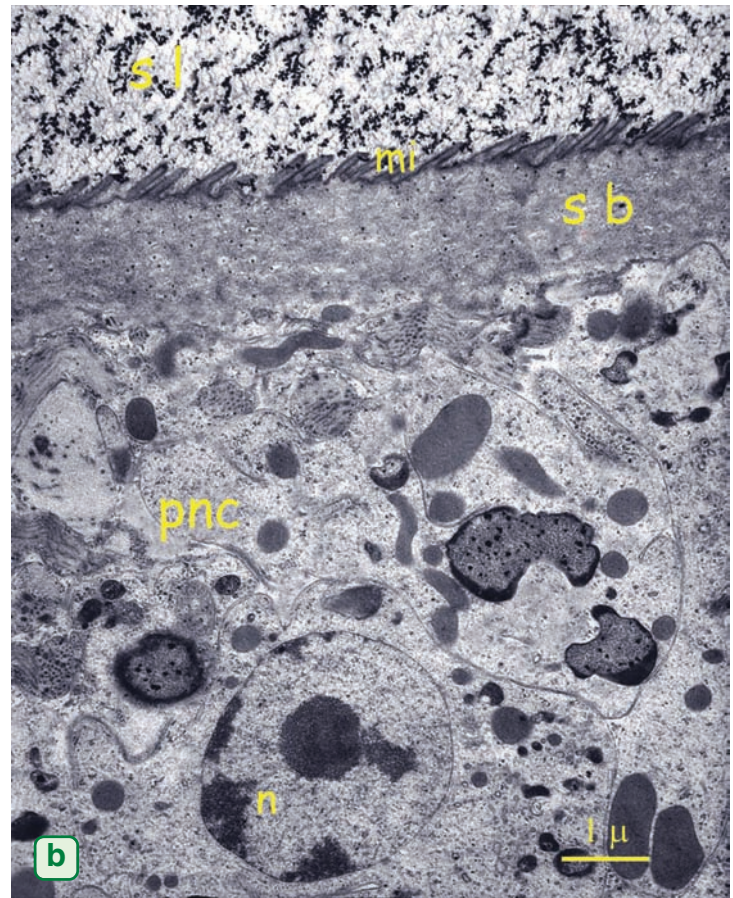
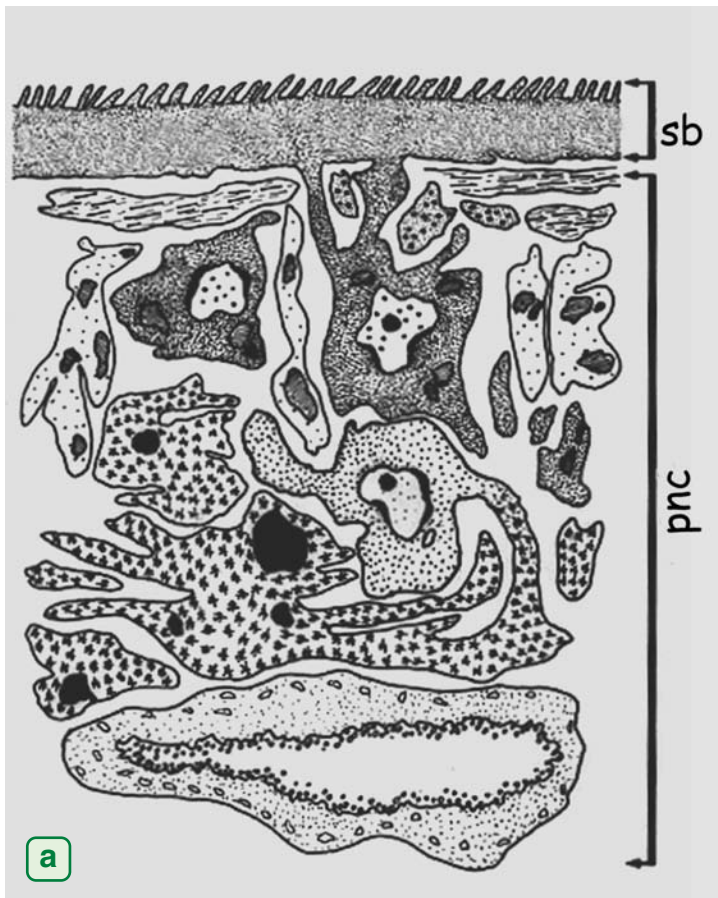




▲ Fig. 11.

Vescicola prolifera adesa alla membrana germinativa, contenente 5 protoscolici in alcuni dei quali sono evidenti uncini e ventose (m.o.).

Brood capsule attached to germinal membrane containing 5 protoscolices. Hooklets and suckers visible in some (o.m.).

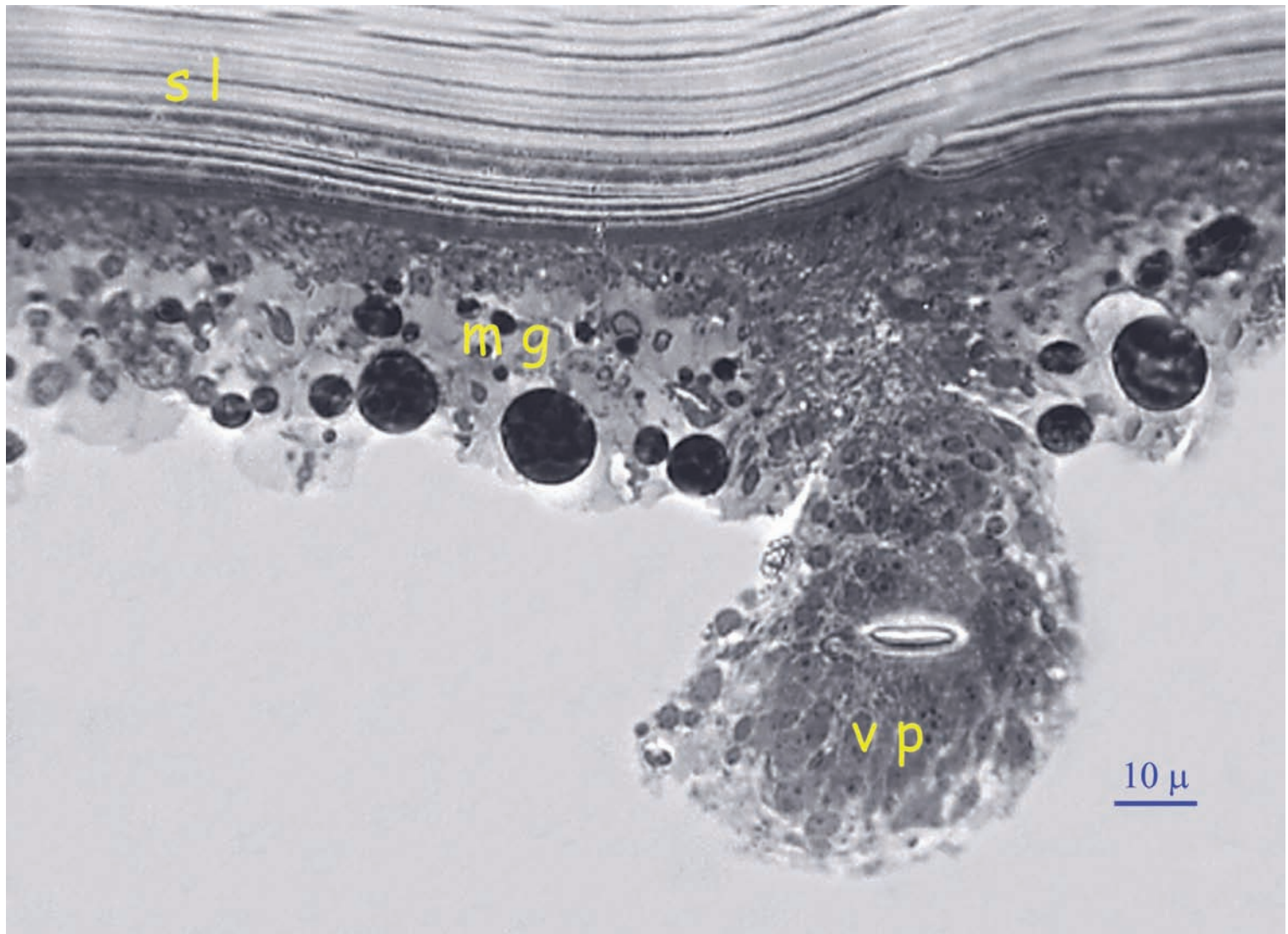


### ▲ Fig. 12a, b.

Schema (a) ed ultrastruttura (b) della membrana germinativa. Risulta costituita da un unico grande sincizio caratterizzato da una porzione basale di citoplasma (sb) che si connette mediante ponti citoplasmatici alla sottostante parte nucleata delle cellule (pnc). Il sincizio basale è rivestito esternamente da microtrichi (mi) in stretto rapporto con lo strato laminare (sl) (Bortoletti e Ferretti, 1973).

Diagram (a) and ultrastructure (b) of germinal membrane. Germinal membrane is composed of a single large syncytium characterized by basal portion of cytoplasm (sb) connected via cytoplasmic extensions to underlying nucleated part of cells (pnc). Basal syncytium is lined externally with microtriches (mi) in close contact with laminated layer (sl) (Bortoletti and Ferretti, 1973).

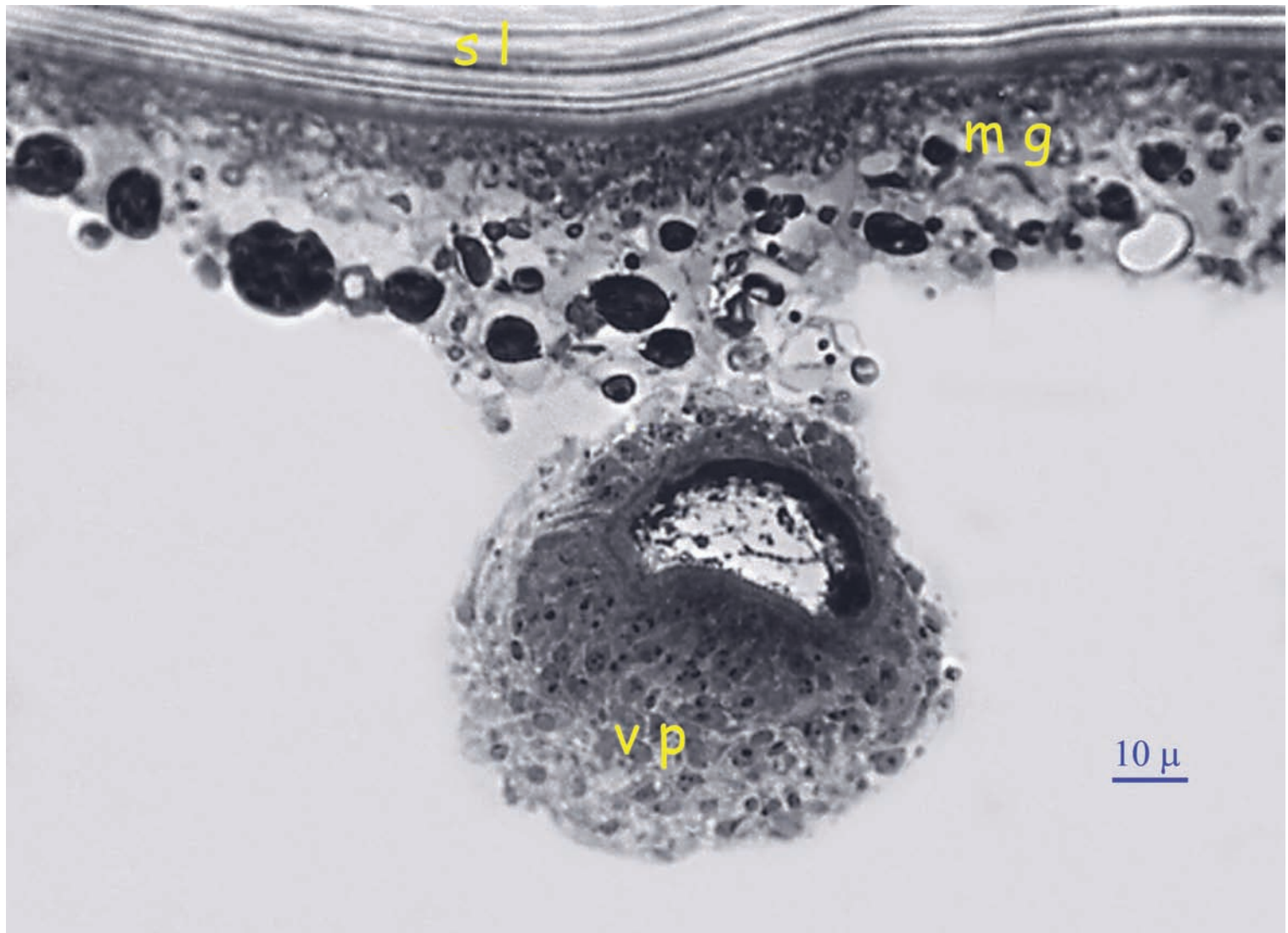




▲ Fig. 13.

Sviluppo iniziale di una vescicola proligera relativo alla fase C di Fig. 10. Proliferazione delle cellule della membrana germinativa e formazione di una massa di cellule indifferenziate con iniziale vacuolizzazione centrale (m.o.).

Early development of brood capsule as per phase C of Fig. 10. Proliferation of germinal membrane cells and formation of undifferentiated cell mass with initial central vacuolization (o.m.).

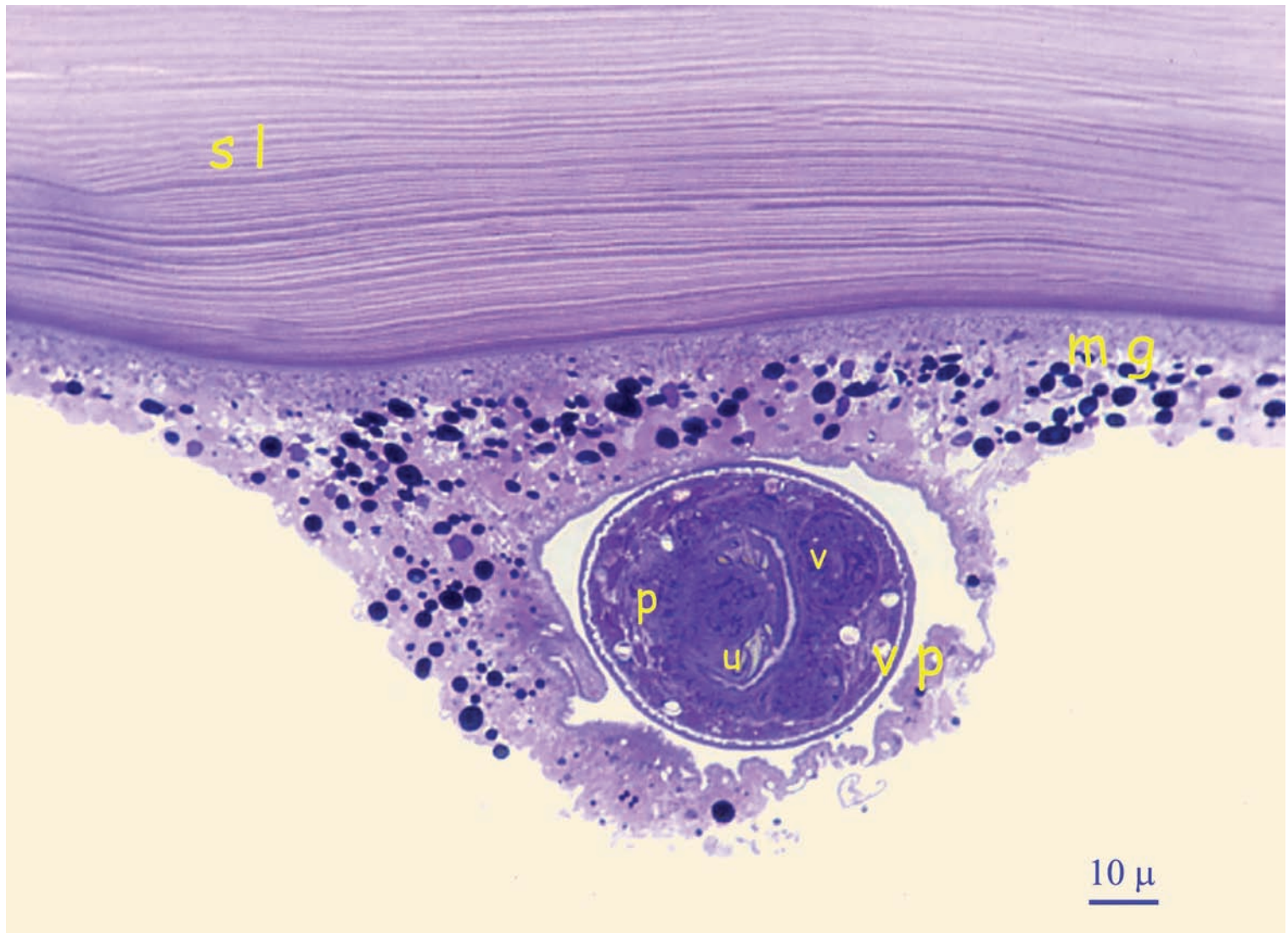


▲ Fig. 14.

Sviluppo iniziale di una vescicola prolifera relativa alle fasi D-E di Fig. 10. Aumento della vacuolizzazione della massa di cellule indifferenziate, in fase di ulteriore proliferazione (m.o.).

Early development of brood capsule as per phases D-E of Fig. 10. Increased vacuolization of undifferentiated cell mass during further proliferation (o.m.).

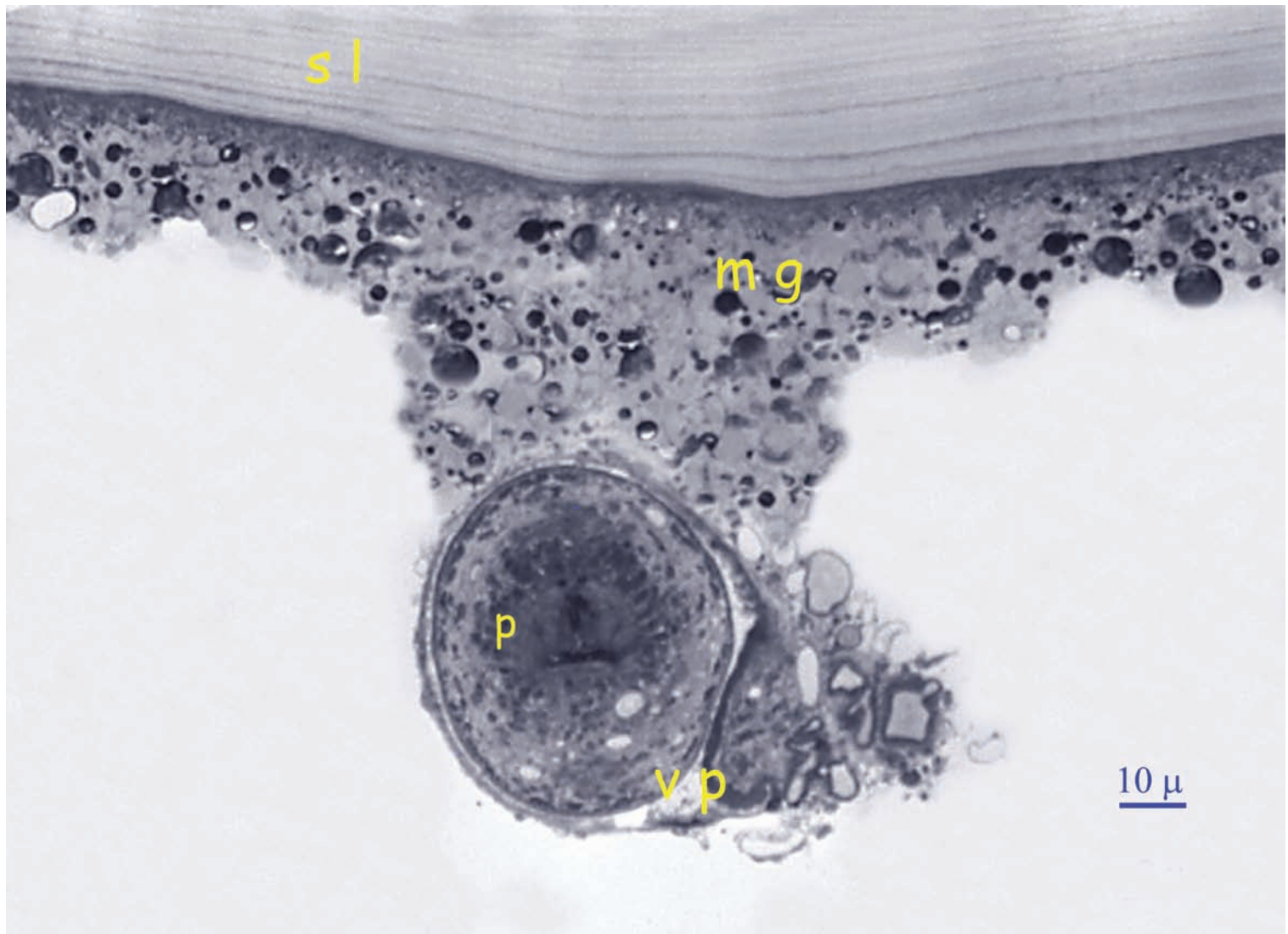




▲ Fig. 15.

Giovane vescicola prolifera strettamente adesa alla membrana germinativa contenente un protoscolice completamente differenziato in cui si individuano uncini e ventose (m.o.).

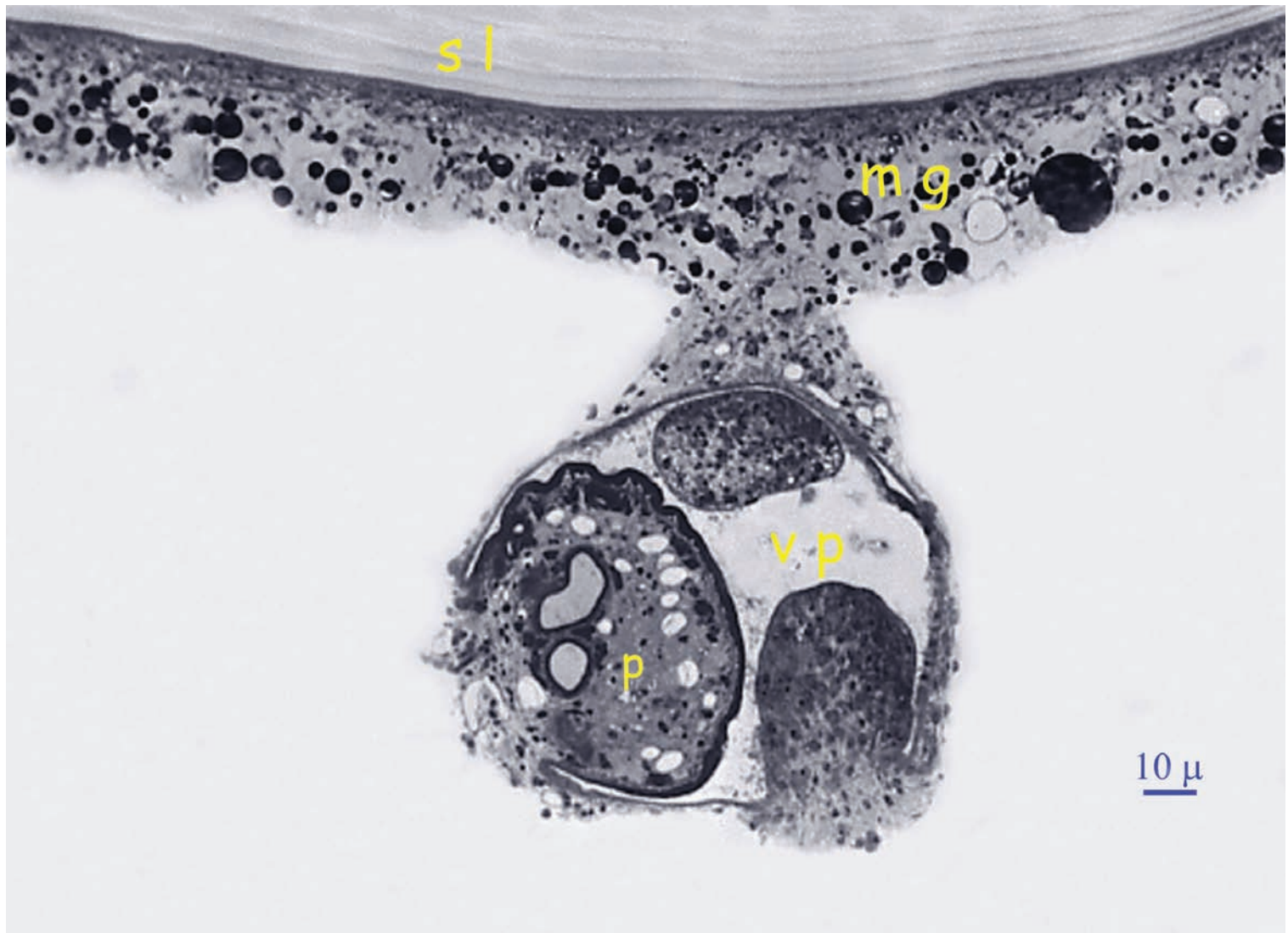
Young brood capsule attached to germinal membrane containing completely differentiated protozoan in which hooklets and suckers are visible (o.m.).



▲ Fig. 16.

Giovane vescicola prolifera, in stretto contatto con la membrana germinativa, contenente un protoscolex differenziato e un altro in via di formazione a ridosso della parete (m.o.).

Young brood capsule attached to germinal membrane containing a completely differentiated protozoan and a second one forming near wall (o.m.).



▲ Fig. 17.

Formazione di una vescicola proligeri relative alle fasi di sviluppo F-G di Fig. 10. La parete della vescicola proligeri si continua con il tegumento di un protoscolice in fase di differenziazione e si espande all'interno formando una sacca occupata da una massa di cellule ancora indifferenziate, analoga ad un'altra presente all'interno della cavità (m.o.).

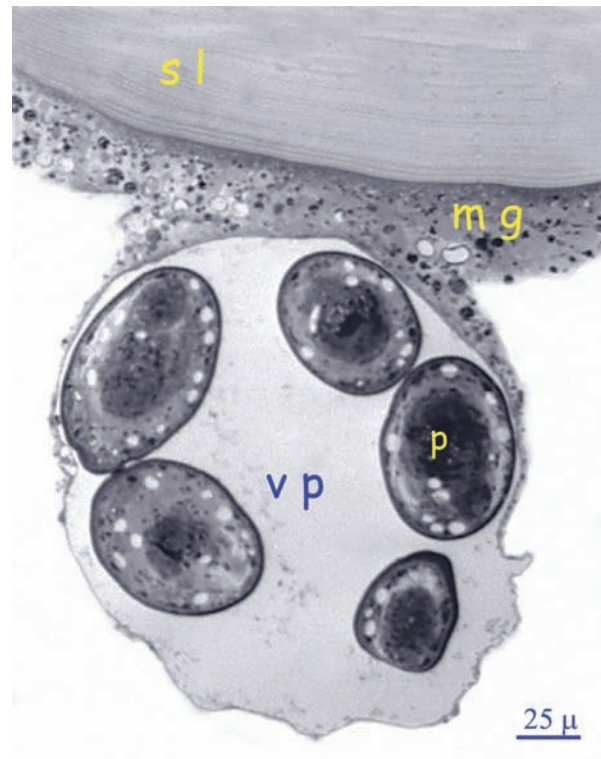
Formation of brood capsule as per phases F-G of Fig. 10. Brood capsule wall continues with tegument of protoscolix undergoing differentiation, and, in other side, expands inwards forming a sac occupied by still undifferentiated cell mass, similar to another present inside the cavity. (o.m.).



**Fig. 18.** ►

Vescicola proligerata matura strettamente adesa alla membrana germinativa con all'interno protoscolici completamente formati (fase di sviluppo H di Fig. 10) (m.o.).

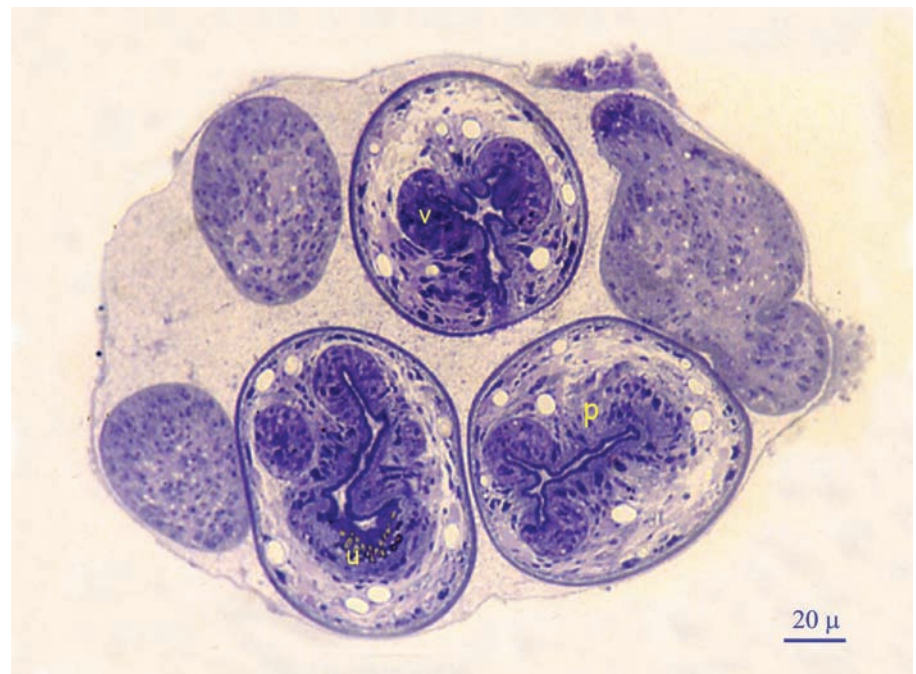
Mature brood capsule attached to germinal membrane containing completely formed protoscoleces (development phase H of Fig. 10) (o.m.).



**Fig. 19.** ►

Vescicola proligerata da sabbia idatidea con protoscolici formati, in cui si riconoscono uncini e ventose, e masse di cellule in via di differenziazione (m.o.).

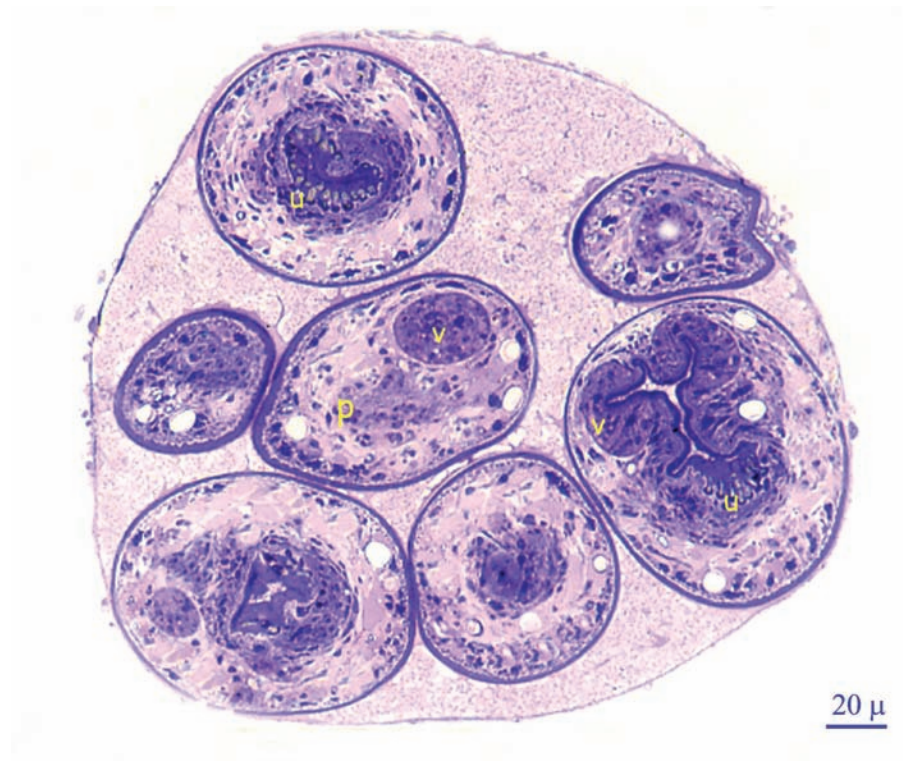
Brood capsule in hydatid sand containing formed protoscoleces in which hooklets and suckers as well as cell masses undergoing differentiation are visible (o.m.).



**Fig. 20.** ►

Vescicola prolifera da sabbia idatidea con all'interno protoscolici completamente differenziati in alcuni dei quali si evidenziano uncini e ventose (m.o.).

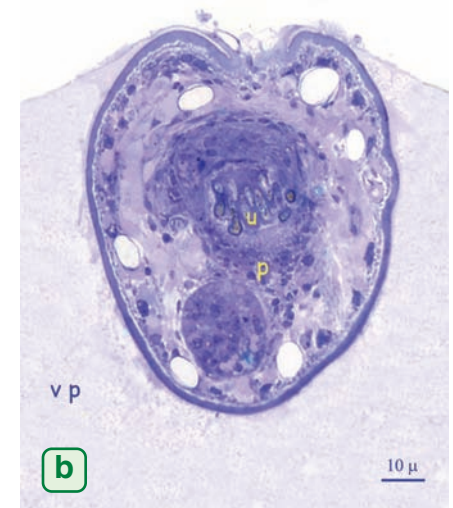
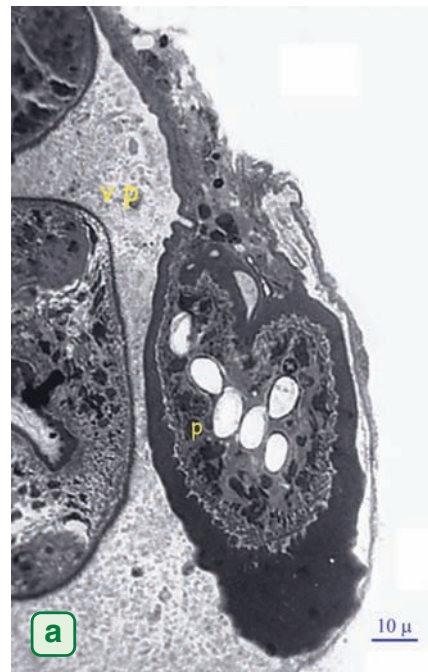
Brood capsule in hydatid sand containing completely differentiated protoscolices: hooklets and suckers are visible in some (o.m.).



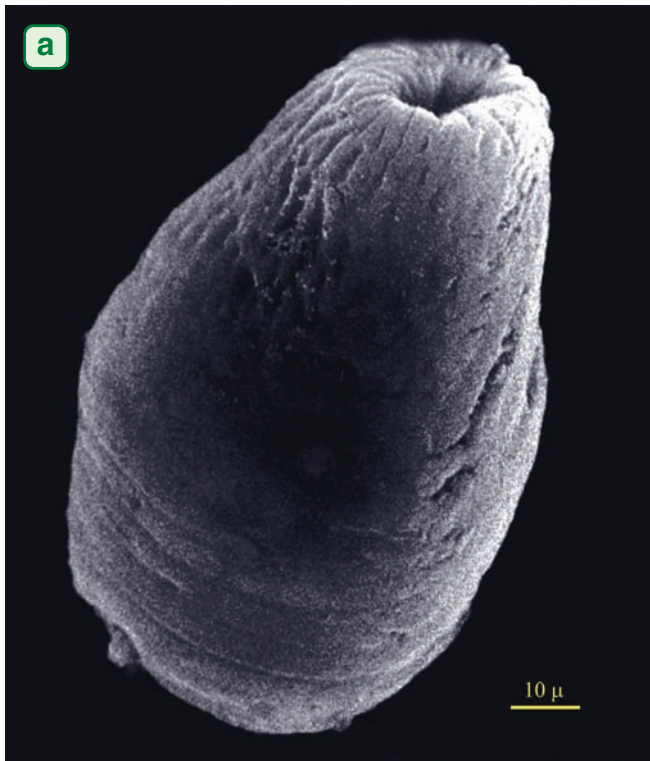
**Fig. 21a, b.** ►

Particolare di vescicole proligere in cui si nota la continuità della parete con il tegumento di un protoscolice in fase di differenziamento (a) e completamente formato (b). (m.o.).

Details of brood capsules: note the wall continues with tegument of protoscolex undergoing differentiation (a) and completely formed protoscolex (b). (o.m.).







▲ **Fig. 22a, b.**

Protoscolice invaginato (a) ed evaginato (b) osservati al SEM.

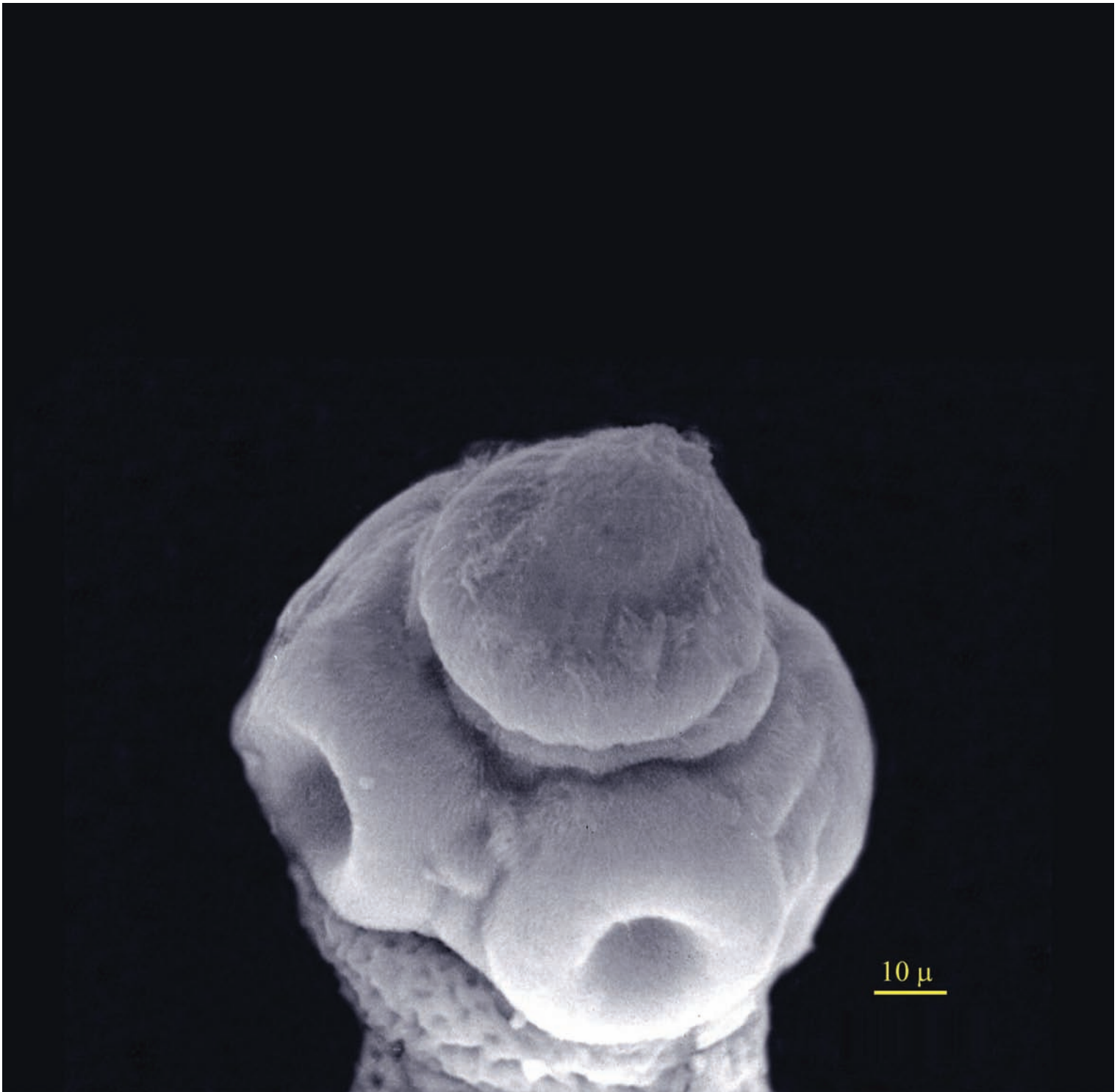
Invaginated (a) and evaginated protoscolex (b) observed under SEM.

**Fig. 23.** ►

Scolice di un protoscolice evaginato osservato al SEM.

Scolex of evaginated protoscolex observed under SEM.





### Cisti multivescicolare

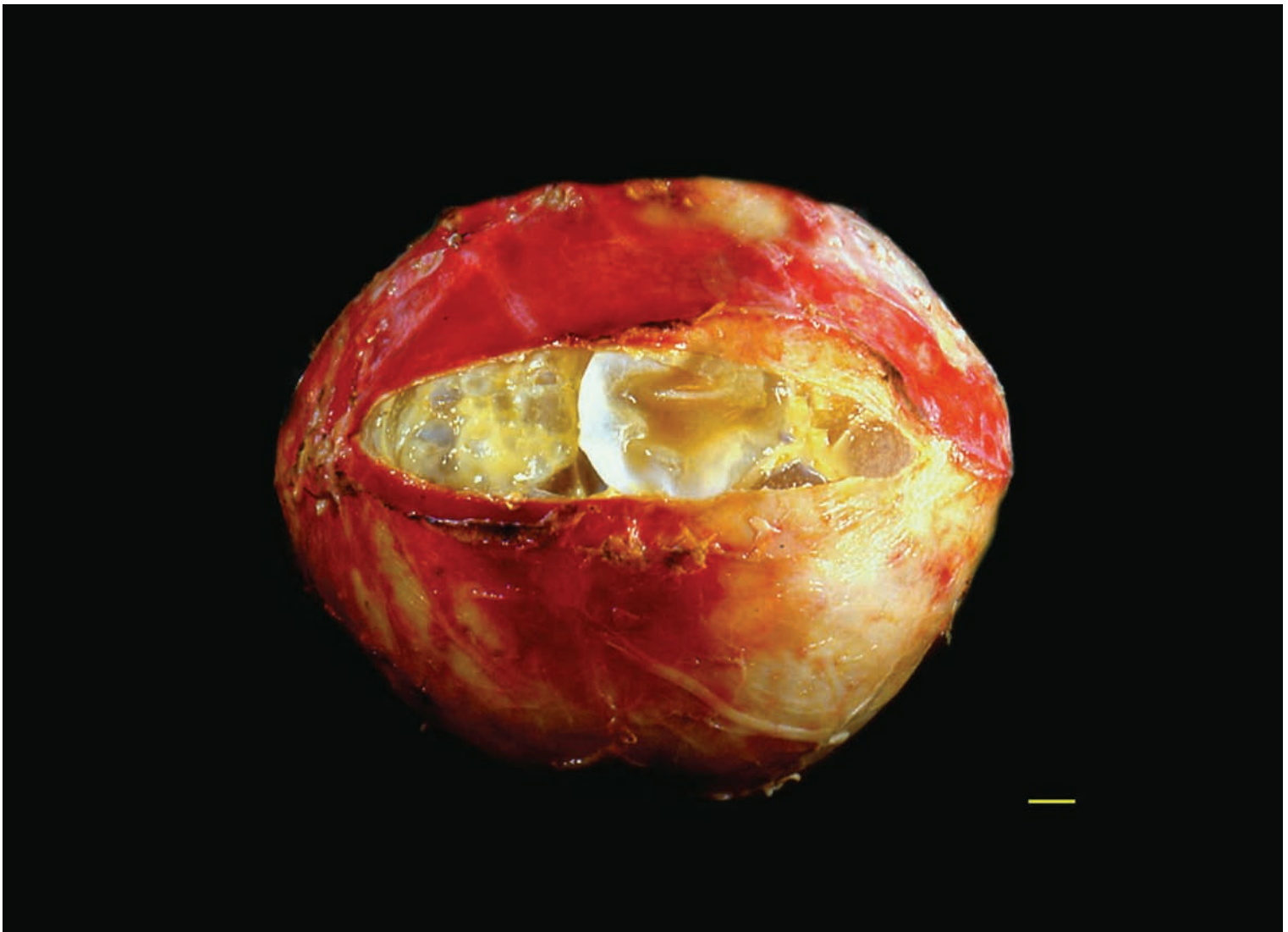
Anche questo tipo di cisti è ampiamente noto, sebbene presenti una variabilità strutturale non sempre descritta nei dettagli. Sono cisti caratterizzate da una cavità occupata da liquido idatideo e da cisti figlie endogene (CF), talora contenenti anche cisti nipoti (Figg. 24-36). Risultano fertili nella maggior parte dei casi ed evidenziano in genere dimensioni notevoli (10-12 cm). Sebbene possano assumere una forma sferoidale, per lo più risultano lobate o plurilobate e talora a contorni irregolari, probabilmente a causa della pressione esercitata dalle CF verso l'esterno.

I diversi reperti possono variare enormemente riguardo al numero, alle dimensioni, alla fertilità e soprattutto alla forma delle CF. Queste, infatti, in relazione allo spazio disponibile all'interno della cavità, risultano turgide e sferoidali (Figg. 25, 26, 32) o, a causa della reciproca compressione, collassate (Fig. 33) e talora con pareti pressate e collabite, (Figg. 34-36). In particolare, le CF turgide contengono in genere protoscolici vitali, mentre molte CF collassate e tutte le ammassate e collabite ne evidenziano soltanto morti e degenerati.

### Multivesicular cyst

These are another well known type of cyst, though their structural variability is not always described in great detail. The cavity contains hydatid fluid and endogenous daughter cysts (DC), and often also granddaughter cysts. (Figs.24-36). Most of these cysts are fertile and grow to considerable sizes (10-12 cm). Though some are round in shape, the majority are lobed or multilobed, some with irregular edges, probably due to the pressure exerted outwards by the DCs.

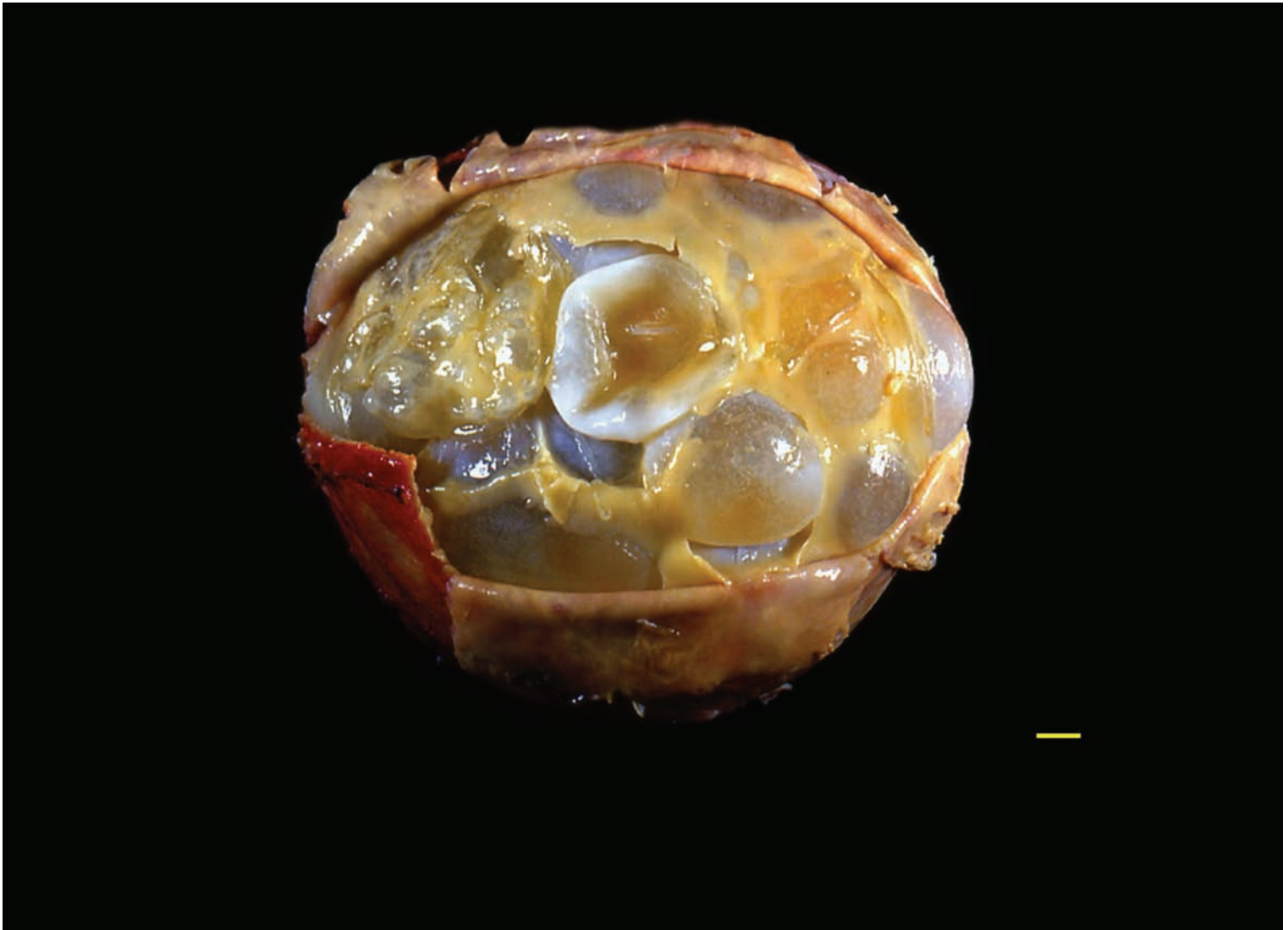
The different specimens are found to vary very substantially as to number, size and fertility and above all, shape of the DCs. In fact, depending on the space inside the cavity, the DCs can either have a turgid and spheroid appearance (Figs. 25, 26, 32) or are collapsed, as they become mutually compressed, (Fig. 33), while sometimes the walls are compressed and folded inwards (Figs. 34-36). In particular the turgid DCs usually contain viable protoscolices while in many of the collapsed, and in all of the compressed and folded DCs, protoscolices were either dead or degenerated.



▲ Fig. 24.

Cisti multivescicolare con alcune CF sporgenti dall'incisione iniziale.

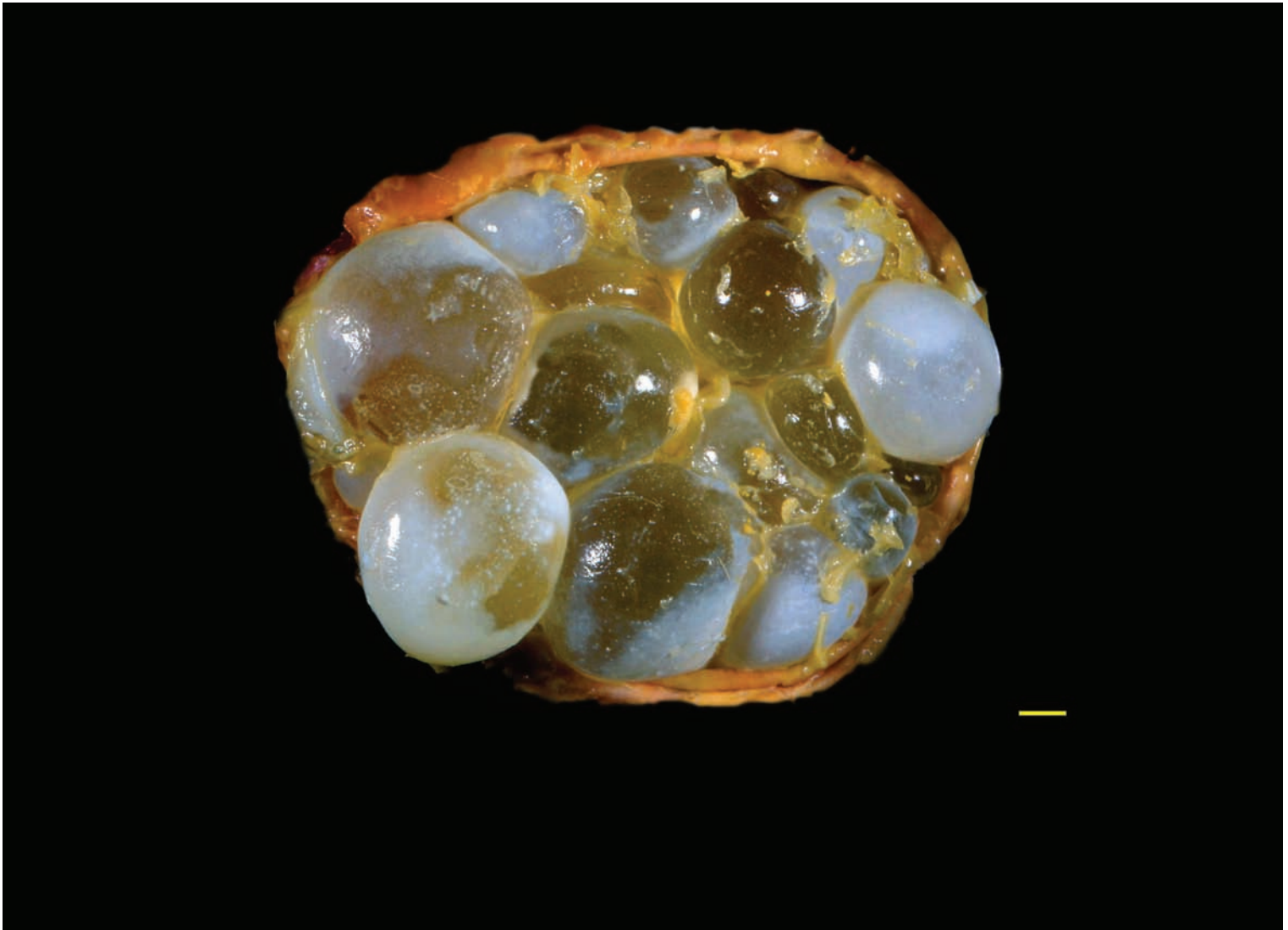
Multivesicular cyst with DCs coming out from initial incision.



▲ Fig. 25.

Cisti multivesicolare di Fig. 24 ulteriormente aperta. La cavità risulta stipata da CF perlopiù turgide e assai fertili; una di queste, di cospicue dimensioni, contiene numerose cisti nipoti (in alto a sinistra). La parete è priva dell'endocistio e ricoperta internamente da un sottile strato di materiale caseoso che si compatta in masse disposte tra le CF più esterne.

Multivesicular cyst of Fig. 24 further incised. Cavity crammed with mostly turgid and fairly fertile DCs. One large DC contains numerous granddaughter cysts (top left). Wall lacking of endocyst and lined with thin layer of caseous material compacted in masses lying between outermost DC.

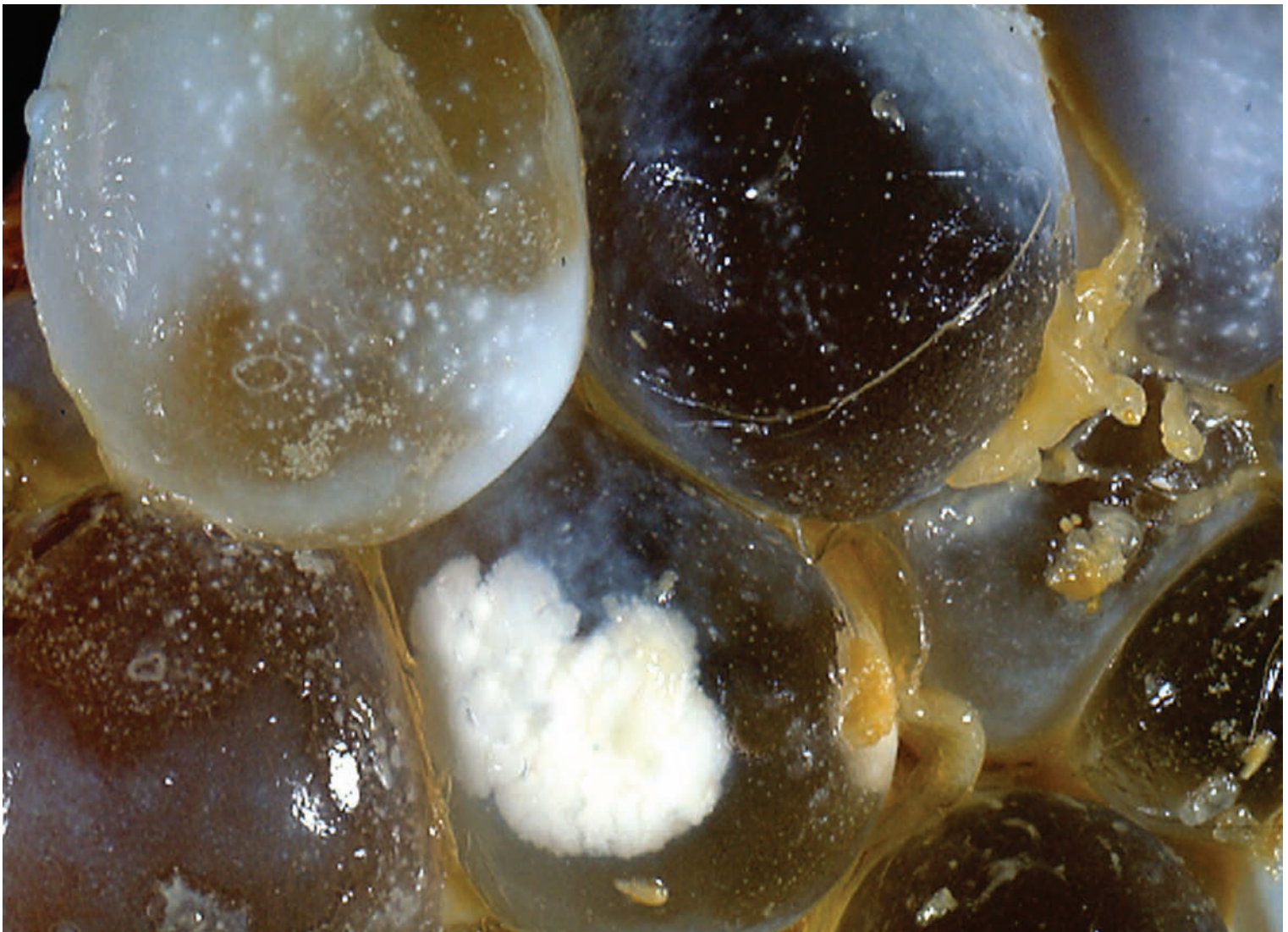

▲ Fig. 26.

Cisti multivescicolare di Fig. 24 dopo rimozione delle CF più esterne. Tutte le CF presenti risultano turgide e la loro parete presenta uno spessore assai variabile in relazione alla diversa produzione di tessuto laminare; tra gli stretti spazi da queste delimitati si individuano esigui aggregati di materiale caseoso e frustoli di tessuto di consistenza gelatinosa.

Multivesicular cyst of Fig. 24 after removal of outermost DCs. All remained DCs are turgid with wall of variable thickness depending on extent of laminated tissue production. In narrow spaces in between small aggregates of caseous material and debris of tissue of jelly-like consistency can be observed.

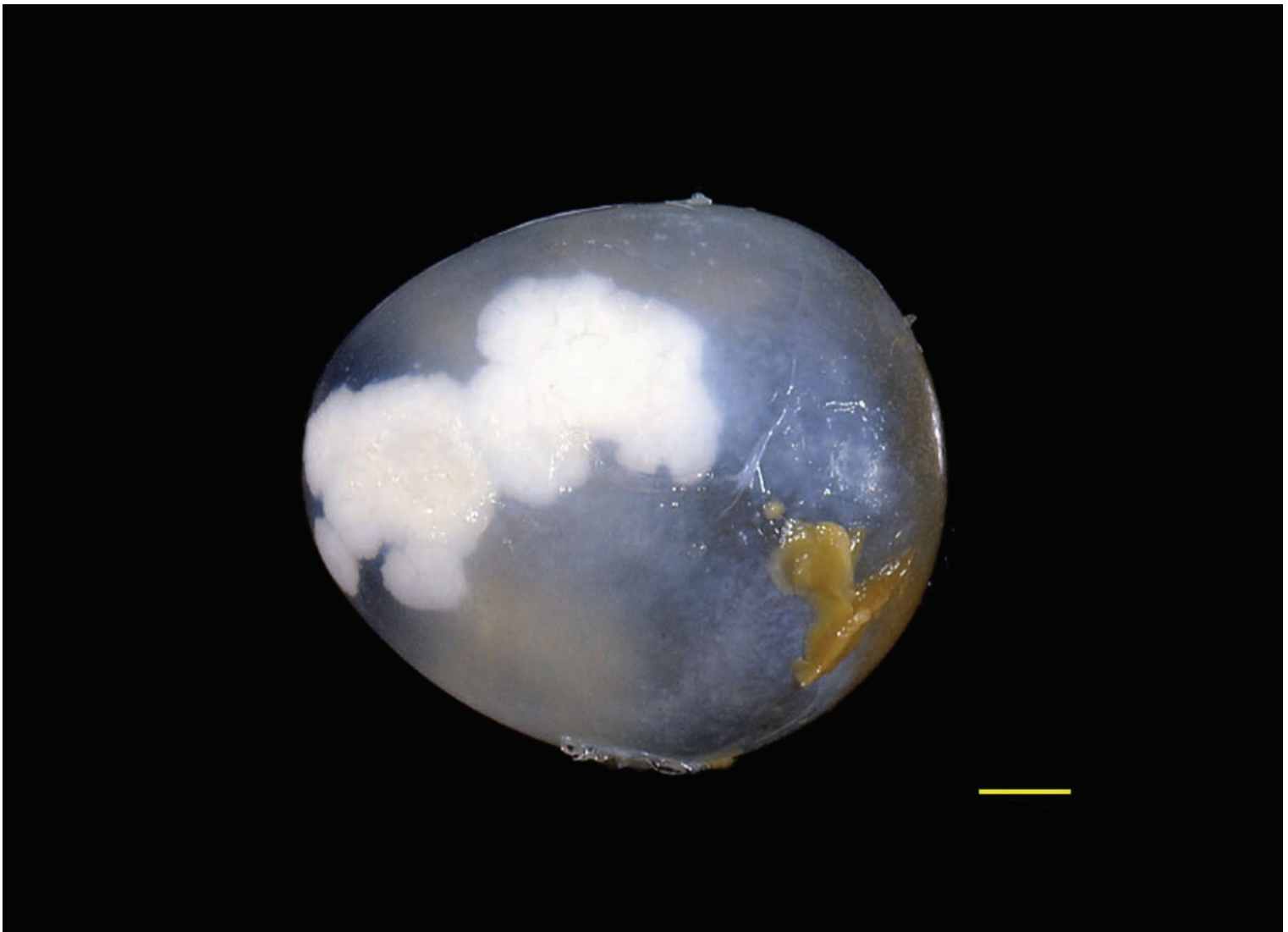




▲ Fig. 27.

Dettaglio di alcune CF della cisti di Fig. 24 contenenti numerose vescicole proliferare adese alla membrana germinativa; le loro pareti, assai sottili e diafane per ampi tratti, delimitano esternamente esigui spazi occupati da frustoli di materiale caseoso e gelatinoso. In basso, al centro la parete di una CF presenta un ispessimento anomalo, di aspetto simile ad albume cotto.

Detail of DCs of specimen shown in Fig. 24 containing numerous brood capsules attached to germinal membrane: fairly thin and largely diaphanous cyst walls delimit externally narrow spaces occupied by debris of cheese- and jelly-like material. Bottom centre: DC wall with anomalous thickening having appearance of soft-boiled egg white.



▲ Fig. 28.

CF turgida isolata dalla cisti di Fig. 24, caratterizzata da un ispessimento anomalo della parete, di aspetto simile ad albume cotto, analogo a quello descritto in Fig. 27.

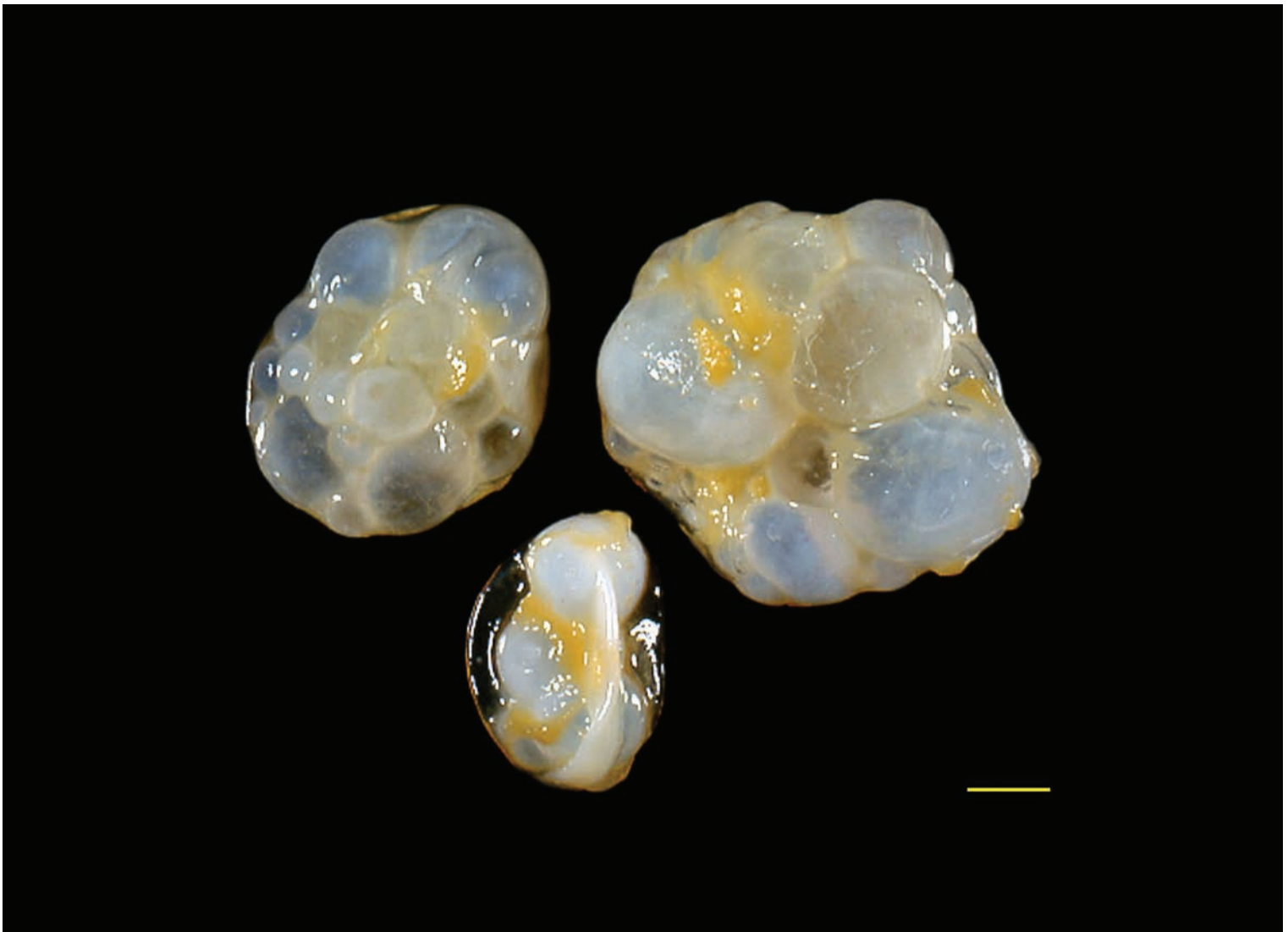
Turgid DC isolated from specimen shown in Fig. 24, with anomalous thickening of wall having appearance of soft-boiled egg white, similar to the one illustrated in Fig. 27.

## Multivesicular cyst

Si tratta per lo più di cisti di molti anni, spesso caratterizzate da segni di degenerazione: la loro parete, infatti, può presentare zone anche ampie di calcificazione, risultare priva dell'endocistio, ripiegato e collassato al centro della cavità, ed essere quindi costituita dal solo pericistio, spesso tappezzato sulla sua superficie interna da aggregati di materiale giallastro di consistenza fibro-caseosa (Figg. 26, 31). All'interno possono, inoltre, essere presenti masse di materiale caseoso interposto tra le varie CF (Figg. 25, 34) ed il liquido idatideo può apparire torbido e denso, di colore giallastro o giallo-scuro, anziché limpido ed incolore. Questa tipologia è stata riscontrata in modo relativamente frequente (26,3%), per lo più in pazienti con più di 30 anni.

Most of these cysts are several years old, and often show signs of degeneration. In some cases extensive areas of the cyst wall are found to be calcified, or the endocyst is missing, having folded and collapsed into the centre of the cavity, the later being composed therefore simply of the pericyst. Moreover, the inner surface of the pericyst is often lined with clusters of a yellowish substance having a fibro-caseous consistency (Figs. 26, 31). Some of the cysts contain masses of cheese-like material intermingled between the DCs (Figs. 25, 34). The hydatid fluid can be cloudy and dense, yellowish or dark yellow rather than limpid and colourless. This type of cyst was observed relatively frequently (26.3%), mostly in patients over 30 years of age.

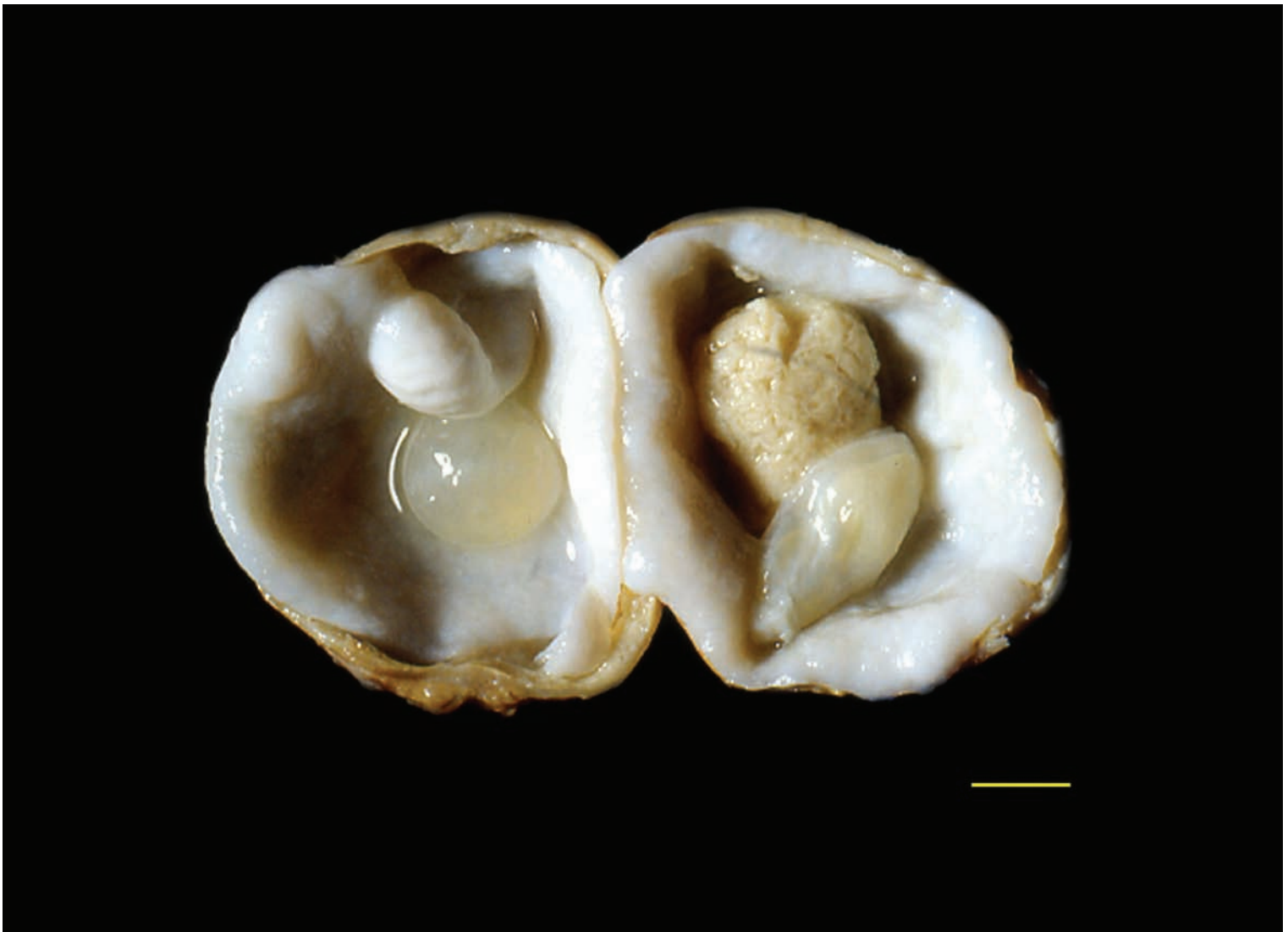




▲ Fig. 29.

CF turgide isolate dalla cisti di Fig. 24 contenenti cisti nipoti.

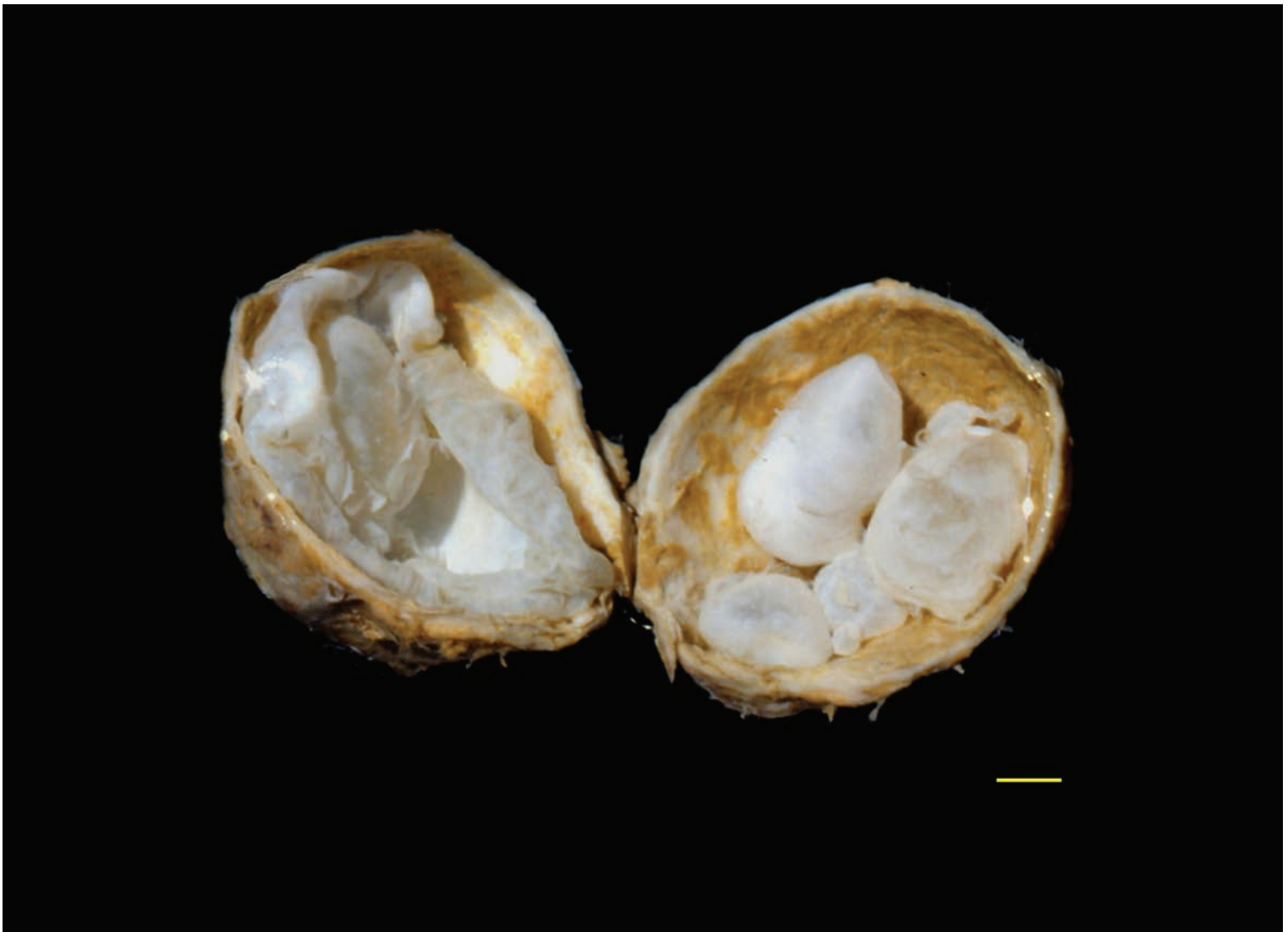Turgid DCs isolated from specimen shown in Fig. 24 containing granddaughter cysts.



▲ Fig. 30.

Cisti multivesicolare con endocistio ipertrofico contenente una CF turgida, una collassata ed una “massa iperlaminata” costituita da fini lembi di tessuto laminare embricati ed aggrovigliati.

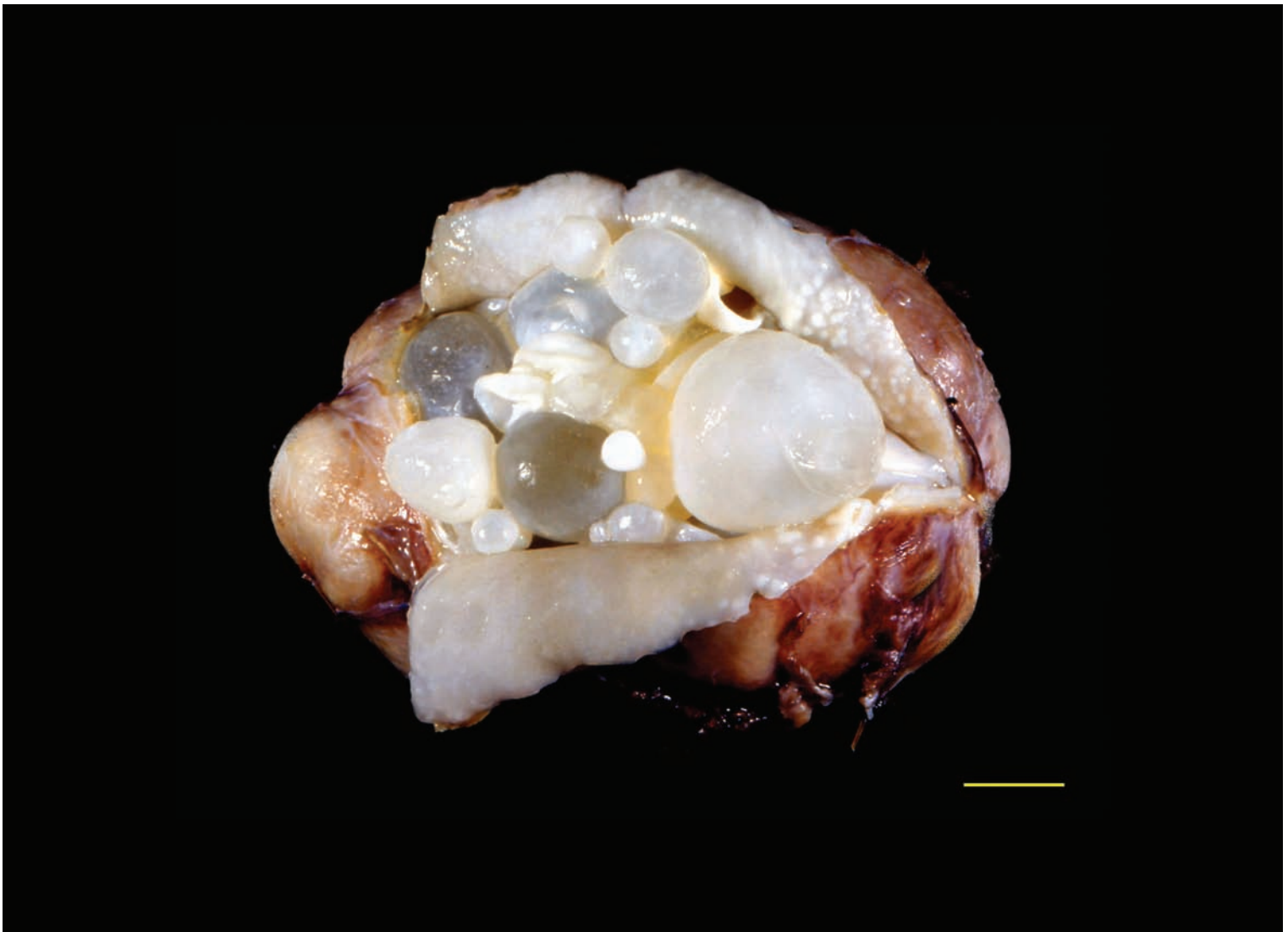
Multivesicular cyst with hypertrophic endocyst containing one turgid and one collapsed DC and a “hyperlaminated mass” consisting of thin overlapping and tangled strips of laminated tissue.



▲ Fig. 31.

Cisti multivescicolare con parete costituita soltanto dal pericistio tappezzato internamente da un esile strato di materiale giallastro di consistenza fibro-caseosa. Nel cavo di sinistra è presente l'endocistio distaccato, collassato e ripiegato su se stesso, mentre nel cavo di destra, si individuano CF fertili, ancora turgide o parzialmente collassate.

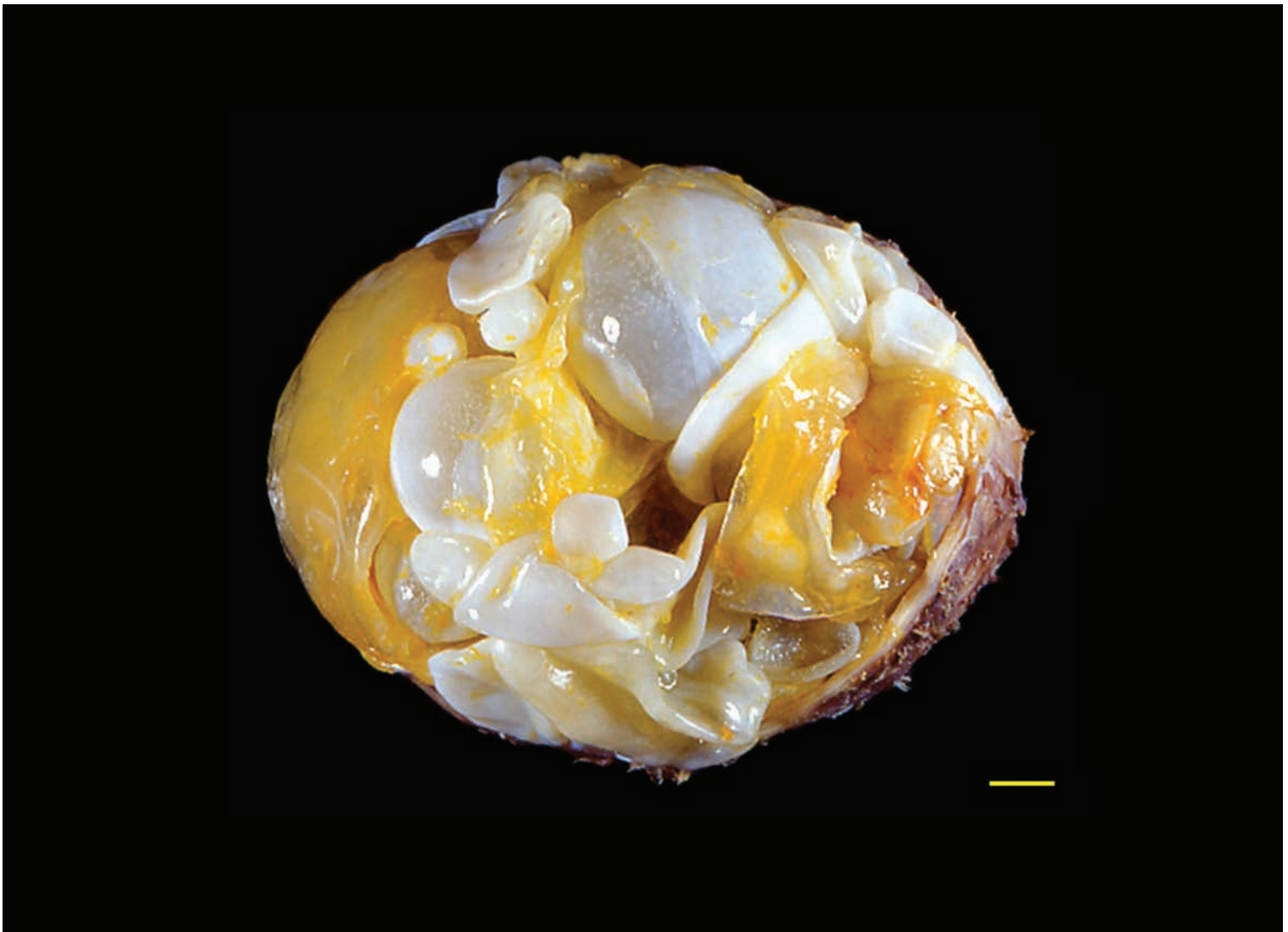
Multivesicular cyst with wall composed solely of pericyst lined with thin layer of yellowish material of fibro-caseous consistency. In left cavity detached endocyst, collapsed and folded over itself; in right cavity fertile turgid or partially collapsed DCs.



▲ Fig. 32.

Cisti multivescicolare con endocistio spesso e compatto adeso al pericistio; la cavità è stipata da CF per lo più turgide e sferoidali, assai variabili nelle dimensioni e nello spessore della parete.

Multivesicular cyst with thick and compact endocyst attached to pericyst: cavity tightly packed with mostly turgid and spheroidal DCs of varying size and wall thickness.

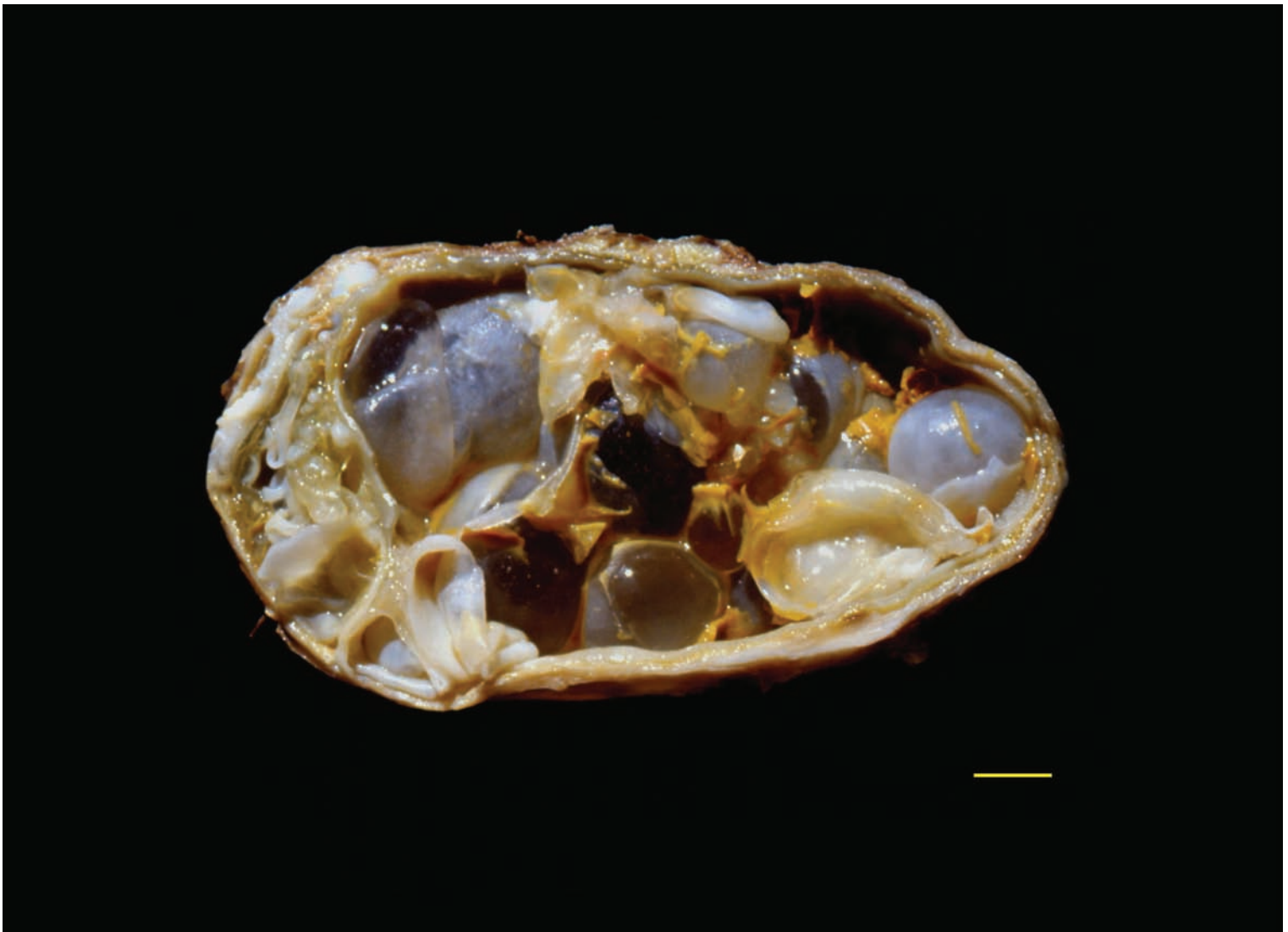


▲ Fig. 33.

Cisti multivescicolare priva di metà parete. L'endocistio, parzialmente distaccato dal pericistio, è più volte ripiegato nella cavità; la parte ancora adesa al pericistio (a sinistra) è rivestita da un esile strato di materiale fibro-caseoso giallastro. Tra CF turgide, assai fertili, e altre collassate si rinvencono frustoli di materiale caseoso e gelatinoso.

Multivesicular cyst with half of wall removed. Endocyst partially detached from pericyst repeatedly folded into cavity: portion of endocyst still attached to pericyst (left) lined with thin layer of yellowish fibro-caseous material. Between fairly fertile turgid and collapsed DCs debris of cheese- and jelly-like material are present.





▲ Fig. 34.

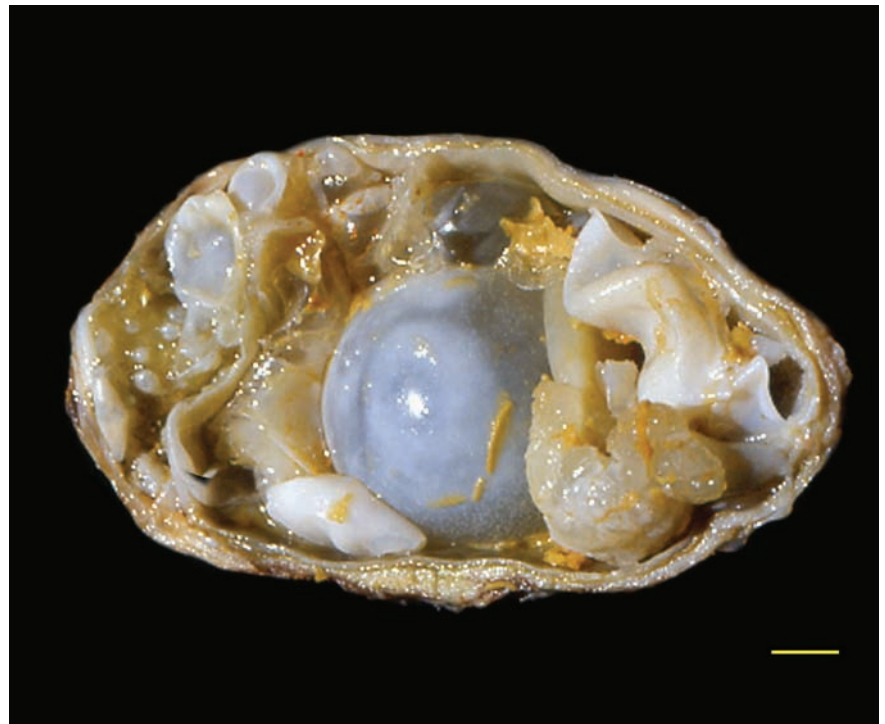Cisti multivescicolare contenente alcune CF turgide e molte altre collassate e collabite; negli spazi tra queste interposti si rinvengono masse contenute di materiale caseoso e lembi di pareti di consistenza gelatinosa. L'endocistio è adeso al pericistio in tutta la sua estensione.

Multivesicular cyst containing some turgid and many collapsed and infolding DCs; in spaces in between small masses of caseous material and strips of wall of gelatinous consistency. Whole of endocyst attached to pericyst.

**Fig. 35.** ▶

Cisti multivescicolare analoga al reperto di Fig. 34 in cui peraltro risulta più marcata la degenerazione gelatinosa delle CF e in cui è presente una cospicua massa di tessuto laminare degenerato (in basso a destra).

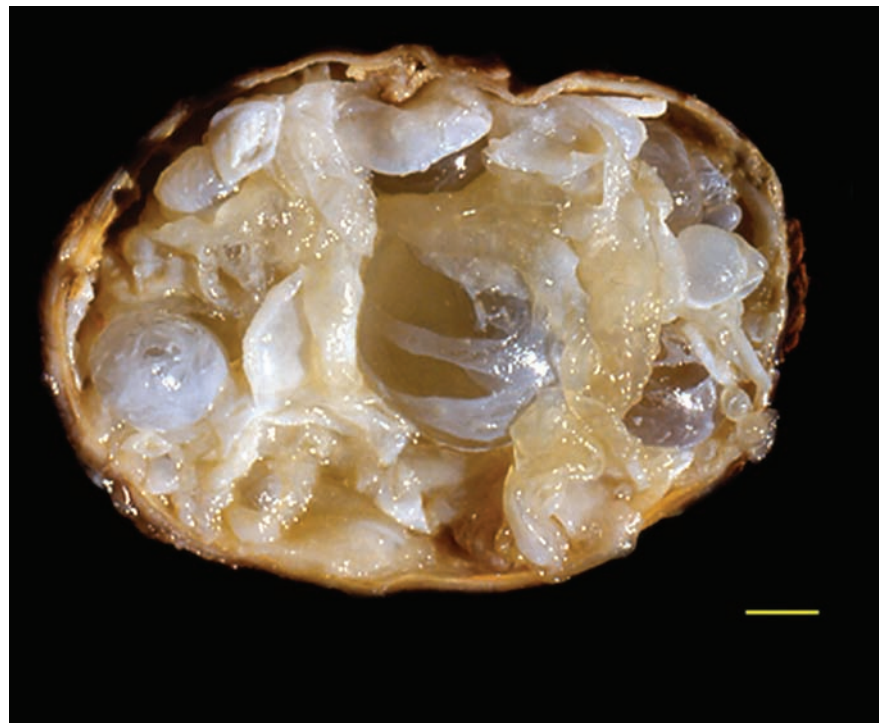Multivesicular cyst similar to specimen shown in Fig. 34 with more pronounced gelatinous degeneration of DCs and large mass of degenerated laminated tissue (bottom right).



**Fig. 36.** ▶

Cisti multivescicolare in cui oltre ad alcune CF turgide assai fertili, domina la presenza di STL più volte ripiegati ed in via di degenerazione gelatinosa. Alcuni di questi corrispondono all'endocistio ripiegato ed ammassato nella cavità dopo il suo completo distacco dal pericistio.

Multivesicular cyst containing a few fairly fertile turgid cysts but predominantly repeatedly folded SLT undergoing gelatinous degeneration. Some layers correspond to repeatedly folded endocyst accumulated in cavity after detachment from pericyst.



### “Forma di transizione” tra cisti multivescicolare e cisti iperlaminata

Sono cisti che presentano caratteristiche comuni alle due tipologie indicate e pertanto vengono considerate come “forme di transizione”, legate al lento processo di trasformazione e degenerazione del parassita. In realtà si presentano come cisti multivescicolari “anomale” contenenti un certo numero di CF ancora turgide o collassate, disposte a ridosso di masse di tessuto parassitario formato da estesi strati di tessuto laminare (STL) sovrapposti e più volte ripiegati (Figg. 37-44).

Nei diversi reperti risulta assai variabile sia il numero e le dimensioni delle CF sia l’entità delle masse di STL (Figg. 37, 39, 40, 42) che possono anche occupare la quasi totalità dello spazio disponibile (Figg. 43, 44).

Gli STL, tipici delle cisti iperlaminata (da cui il nome; vedi oltre), si formano in seguito al costante stipamento di CF collassate e collabite che, strettamente pressate, formano masse più o meno compatte e degenerate di tessuto laminare.

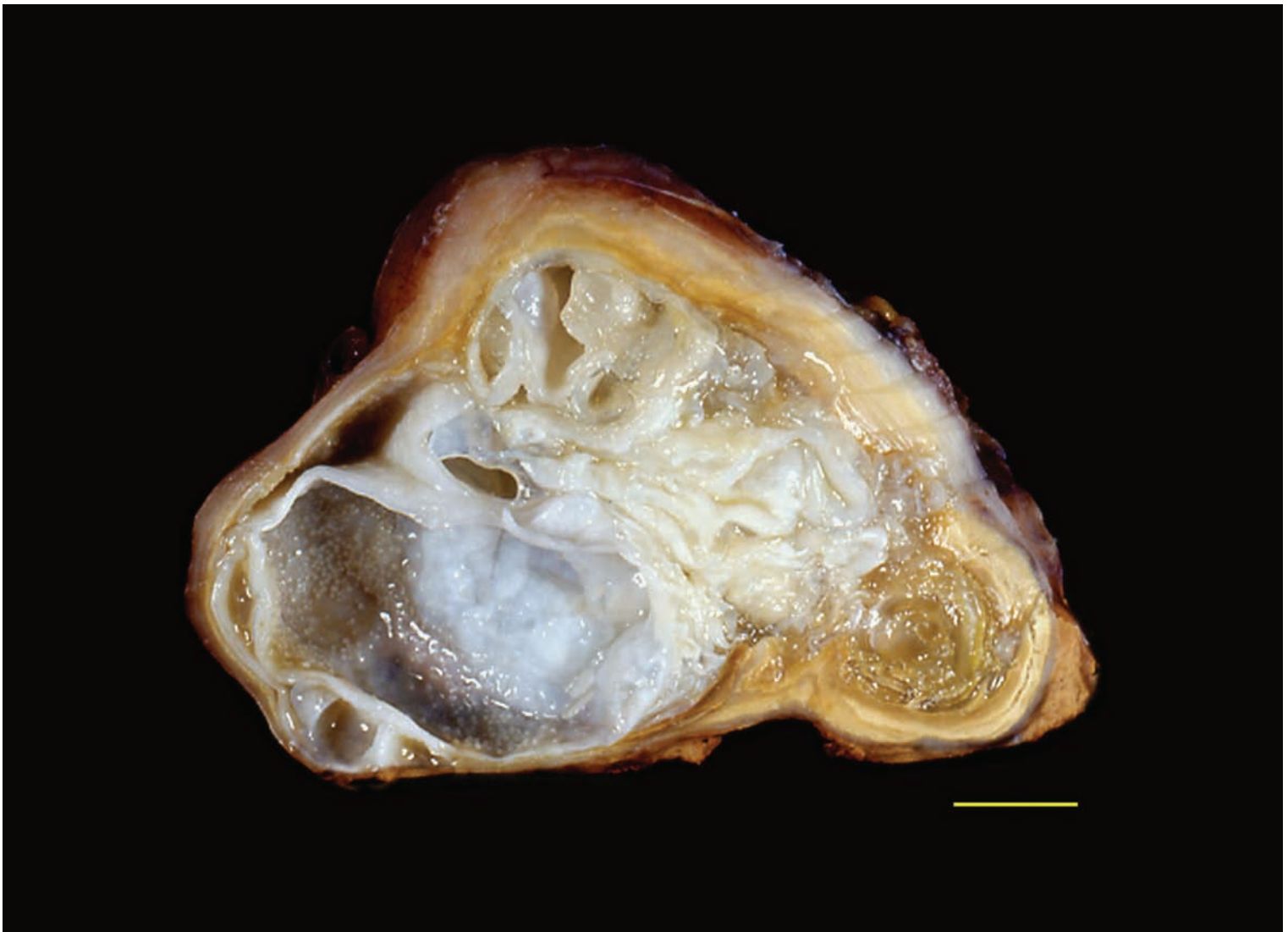
### “Transitional form” between multivesicular and hyperlaminated cyst

These cysts have features common to both multivesicular and hyperlaminated cysts and for this reason are considered as “transitional forms”, due to the parasite’s slow transformation and degeneration process. In actual fact, these cysts are “anomalous” multivesicular cysts containing a number of still swollen or collapsed DCs close to masses of parasite tissue consisting of extensive folded and overlapping sheets of laminated tissue (SLT) (Figs. 37-44).

The number and size of the DCs differed from one specimen to another, as does the amount of SLT (Figs. 37, 39, 40, 42) that in some cases occupies practically the entire space available (Figs. 43, 44).

The SLT, typical of hyperlaminated cysts (hence the name, see later) forms as a result of the collapsed and infolded DCs becoming closely packed together, forming masses of more or less compact and degenerated laminated tissue.

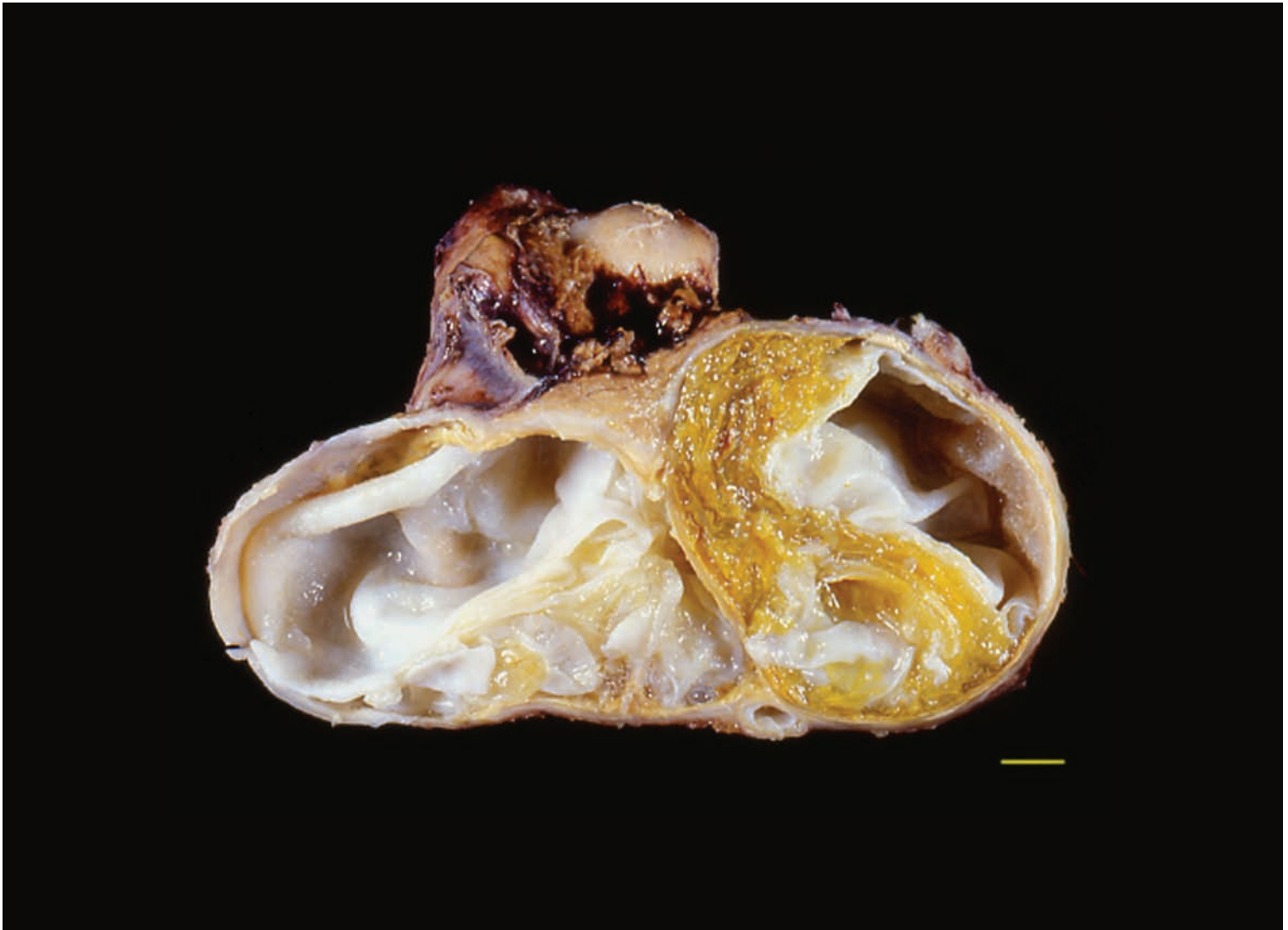




▲ Fig. 37.

Forma di transizione tra cisti multivescicolare e cisti iperlaminata. Oltre ad alcune CF turgide (una assai grande e molto fertile) e collassate, è presente una massa compatta di tessuto parassitario formato da STL sovrapposti e ripiegati e, a tratti, degenerati (in basso a destra).

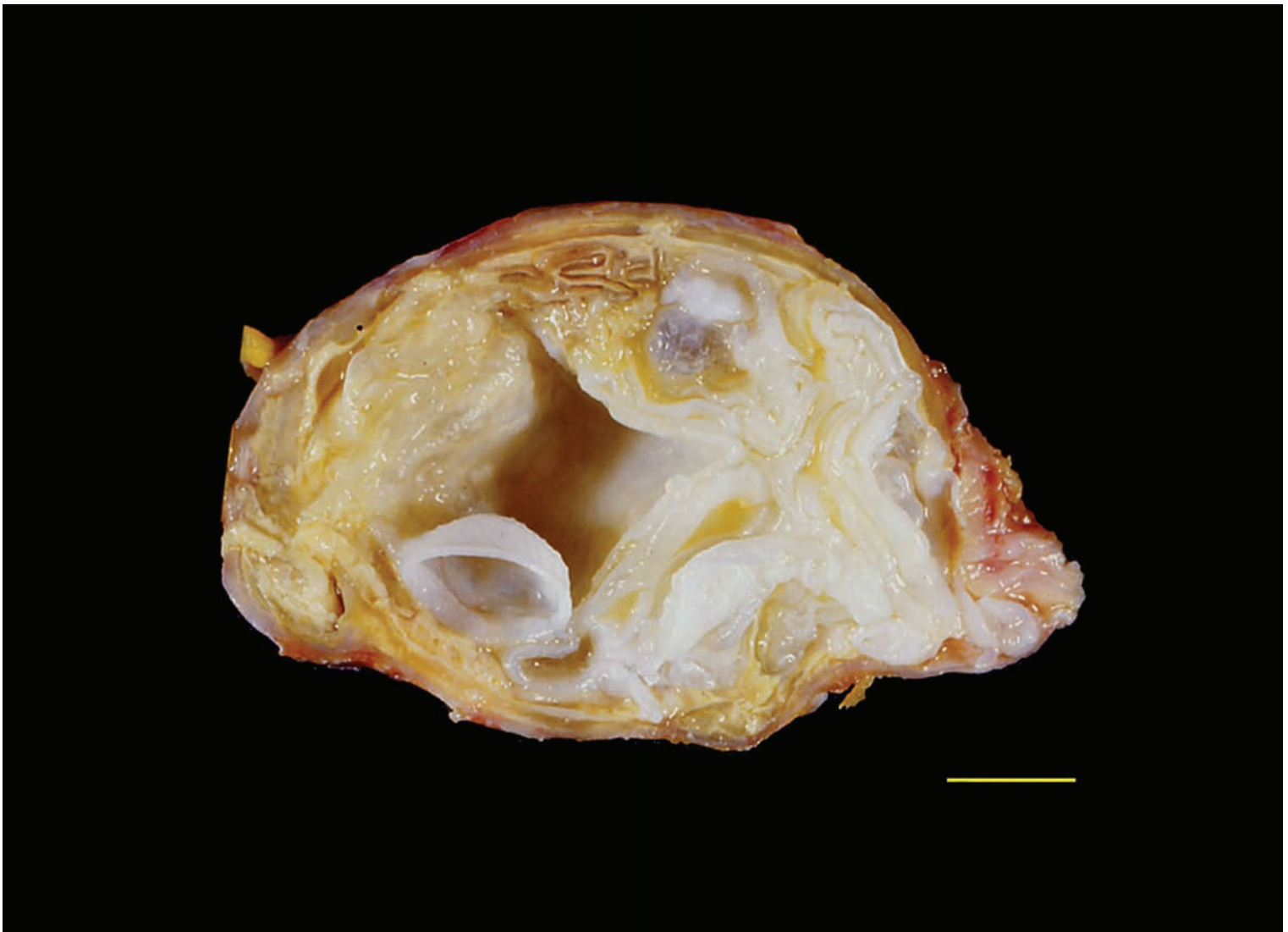
Transitional form between multivesicular and hyperlaminated cyst. Together with turgid DCs (one rather large and very fertile), collapsed DCs and compact mass of parasite tissue composed of repeatedly folded SLT in some parts degenerated (bottom right).



▲ Fig. 38.

Forma di transizione tra cisti multivescicolare e cisti iperlaminata. Gli STL, di colore giallastro, si stratificano formando una massa compatta con evidenti segni di degenerazione sia gelatinosa che caseosa. (stesso reperto di Fig. 7).

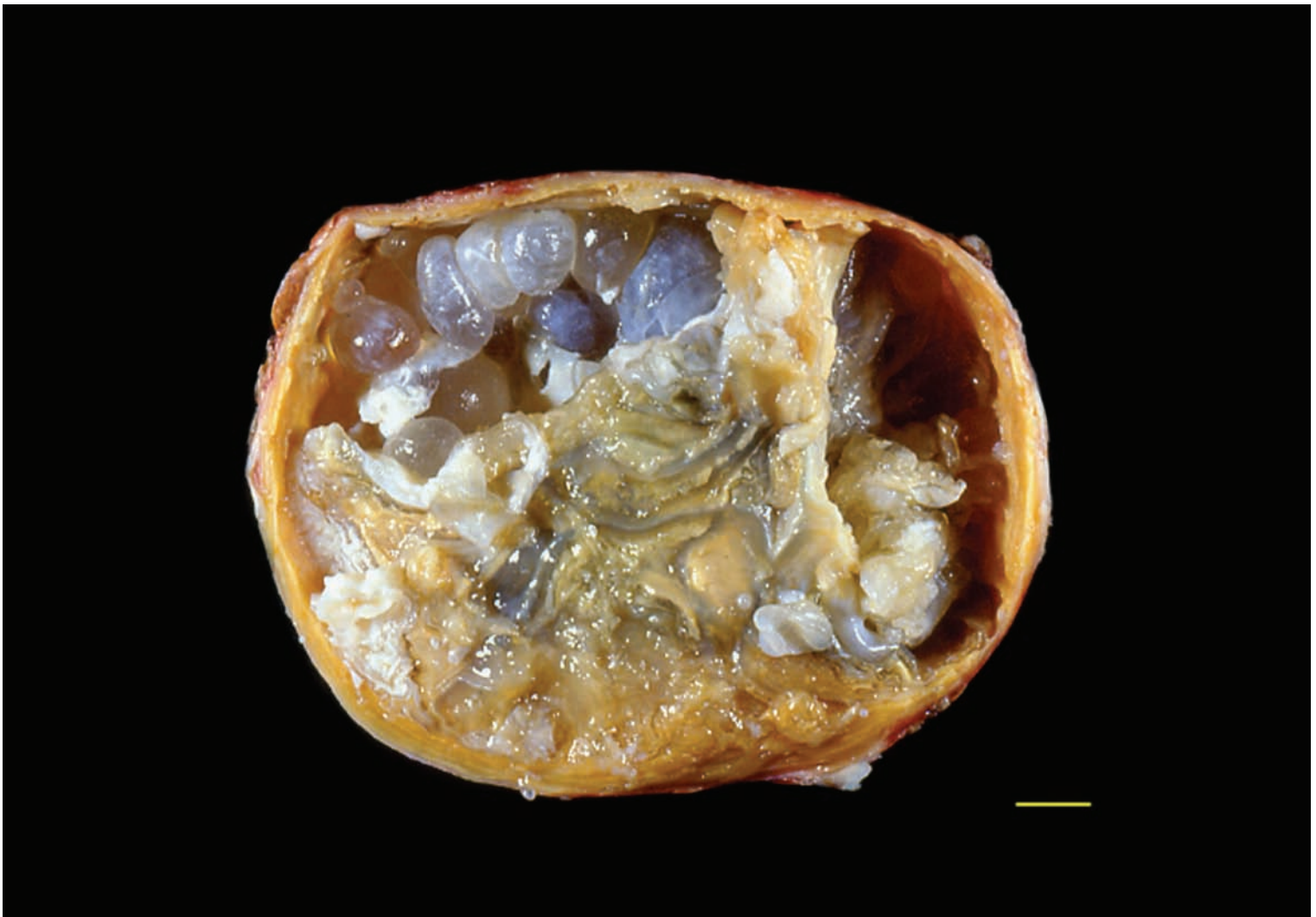
Transitional form between multivesicular and hyperlaminated cyst. Yellowish SLT stratified forming compact mass with clear signs of both gelatinous and caseous degeneration (same specimen as Fig. 7).



▲ Fig. 39.

Forma di transizione tra cisti multivescicolare e cisti iperlaminata in cui le poche CF, turgide e fertili, si collocano nel residuo spazio disponibile al centro della cavità. Tutto intorno sono presenti STL alla cui formazione concorre anche l'endocistio collassato e più volte ripiegato.

Transitional form between multivesicular and hyperlaminated cyst where the few turgid, fertile DCs are concentrated in remaining space in centre of cavity, completely surrounded by STL. Collapsed and repeatedly folded endocyst contributes to formation of STL.

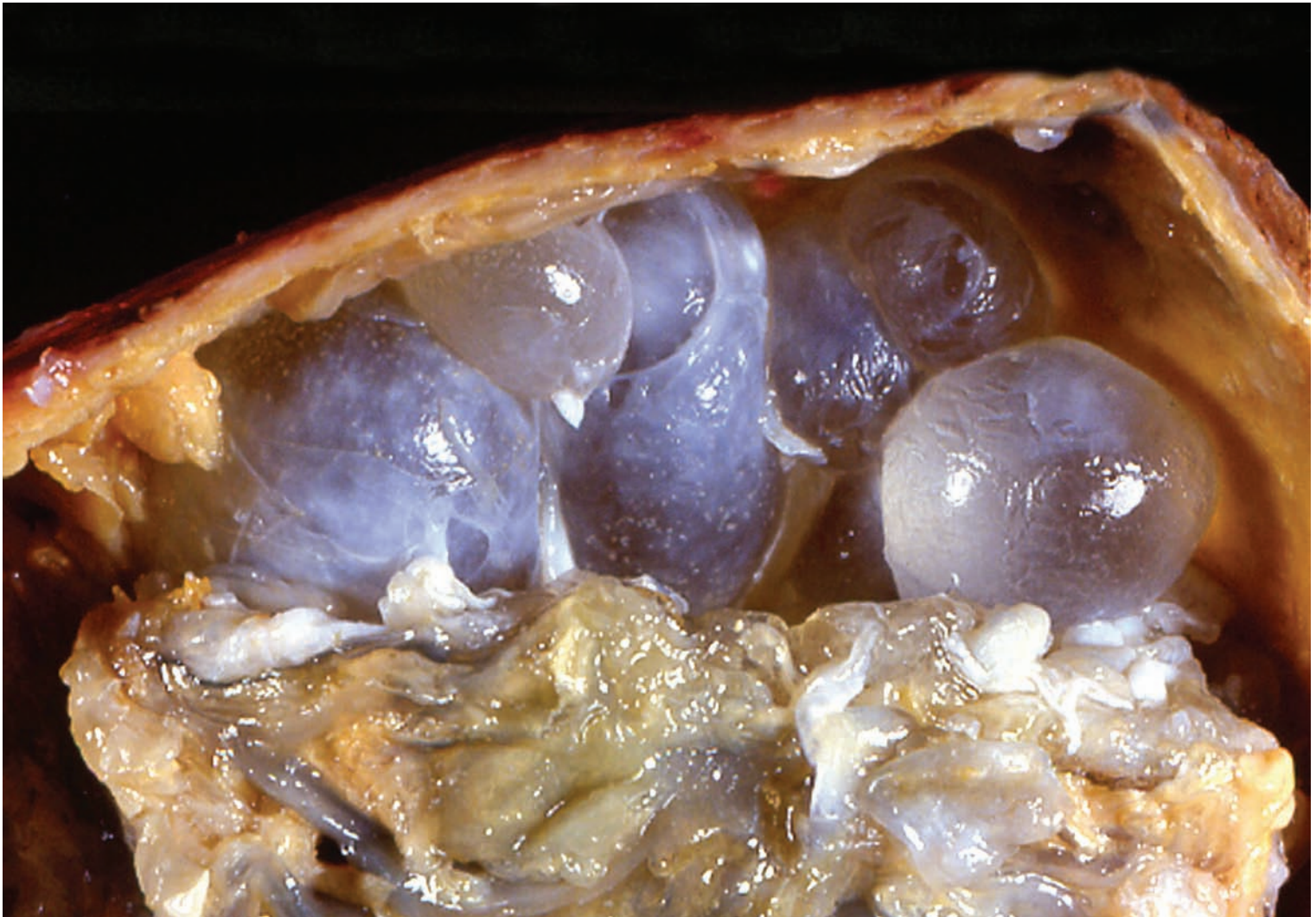


▲ Fig. 40.

Forma di transizione tra cisti multivescicolare e cisti iperlaminata. La cavità è occupata in massima parte da una massa compatta di STL altamente degenerati; nei restanti spazi sono presenti alcune decine di CF turgide fertili, per lo più diafane, e diverse altre collassate e col-labite. La parete, priva dell'endocistio, risulta calcifica in alcune zone ed è rivestita internamente da un esile strato di materiale giallastro di consistenza fibro-caseosa.

Transitional form between multivesicular and hyperlaminated cyst. The cavity largely occupied by compact mass of highly degenerated SLT; in remaining spaces a few dozen fertile, turgid, mostly diaphanous DCs and several collapsed and infolding DCs. Cyst wall lacking of endocyst is partly calcified and lined with thin layer of yellowish matter of fibro-caseous consistency.





▲ Fig. 41.

Particolare del reperto di Fig. 40 in cui risaltano alcune CF turgide e fertili poggianti sulla massa compatta di STL e una porzione di parete costituita soltanto dal pericistio.

Detail of specimen shown in Fig. 40. Note turgid and fertile DCs resting on compact mass of SLT and portion of wall composed solely of pericyst.

## “Transitional form” between multivesicular and hyperlaminated cyst

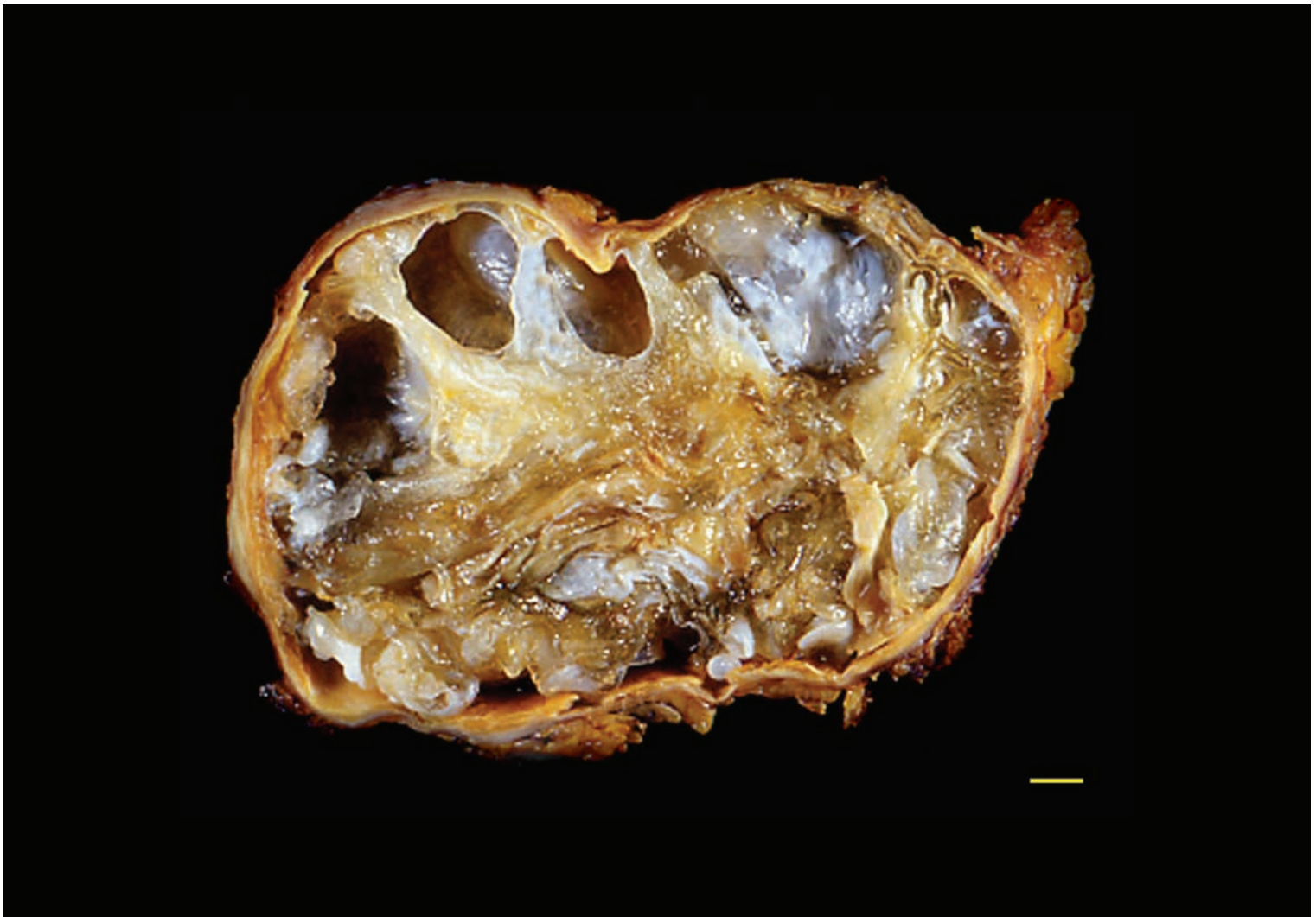
A questo processo di trasformazione spesso concorre anche l'endocistio, dopo la sua espansione e il suo distacco dal pericistio, andando talora a costituire la parte più cospicua degli STL presenti nella cavità.

Analogamente a quanto si riscontra nelle cisti multivescicolari, le CF turgide risultano in prevalenza fertili, le CF collassate sono sia fertili che sterili, mentre le CF collabite ed ammassate contengono solo protoscolici morti e degenerati. In pratica la fertilità diminuisce gradualmente con l'incremento del numero di STL. Quando nella cavità cistica non residua più spazio vitale, nessun lembo di CF è più in grado di produrre vescicole proligere e protoscolici e la cisti pertanto diviene sterile.

Once it has enlarged and detached from the pericyst, the endocyst is often involved in this transformation process, even accounting for the greater part of the SLT contained in the cyst cavity.

Similarly to the multivesicular cysts, most of the turgid DCs are found to be fertile, the collapsed DCs either fertile or sterile, while the infolded and tightly packed DCs simply contain dead and degenerated protoscoleces.

Actually fertility gradually decreases as the number of STL increases. When no viable space remains in the cyst cavity, the DC is no longer able to produce proligerous vesicles and protoscoleces and thus the cysts become sterile.

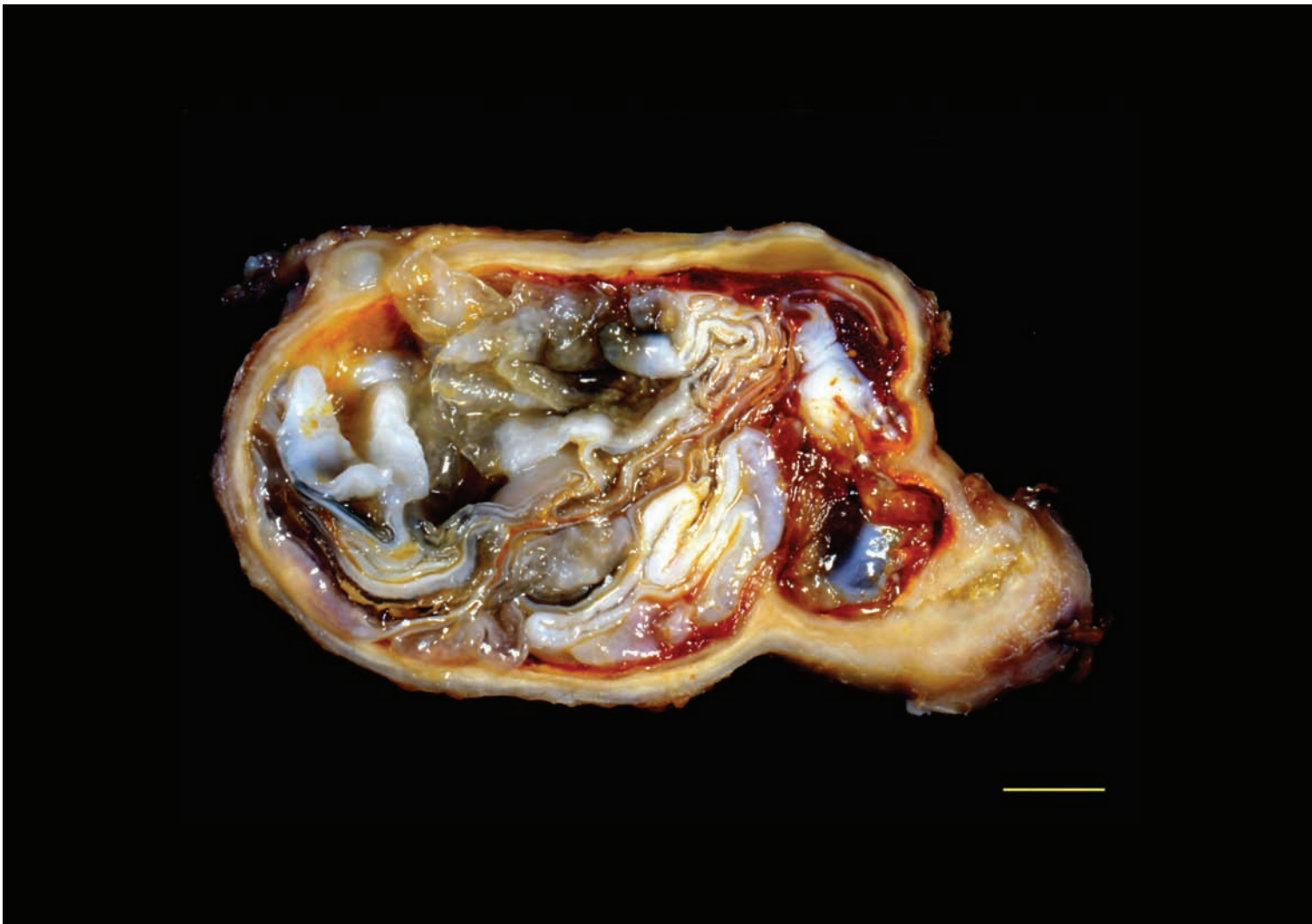


▲ Fig. 42.

Forma di transizione tra cisti multivescicolare e cisti iperlaminata. La cavità è occupata da una notevole massa compatta centrale di STL compressi e degenerati; da questa si estendono settature che raggiungono il pericistio, delimitando aree occupate da CF turgide, collassate e collabite. Il pericistio, calcifico per ampi tratti, è rivestito internamente da un sottile strato di materiale giallastro di consistenza fibro-caseosa.

Transitional form between multivesicular and hyperlaminated cyst. Cavity occupied by sizeable, compact, central mass of compressed and degenerated SLT; septa extend from mass reaching pericyst, delimiting areas occupied by turgid, collapsed and infolding DCs. Largely calcified pericyst lined with thin layer of yellowish matter of fibro-caseous consistency.

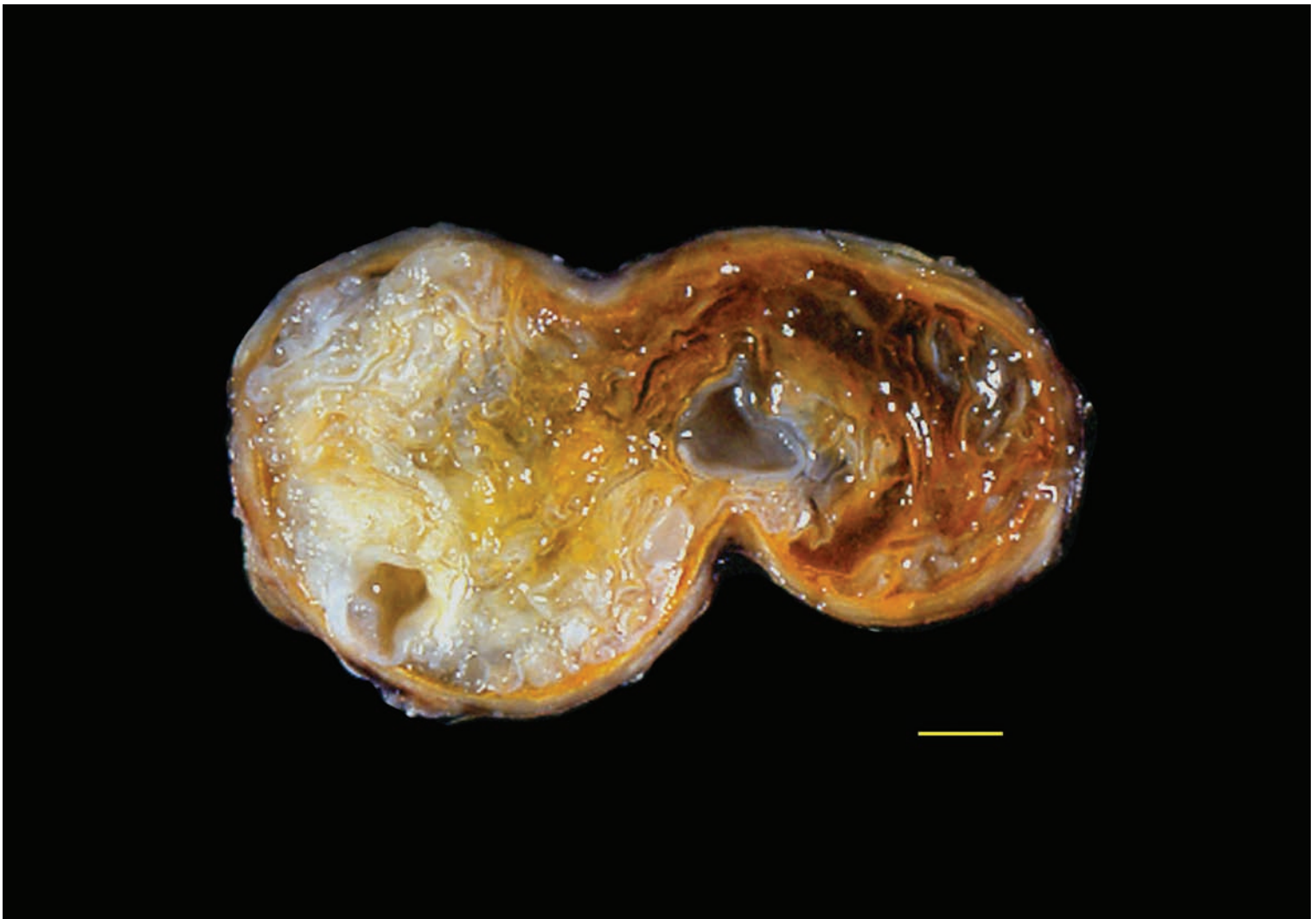




▲ Fig. 43.

Forma di transizione tra cisti multivescicolare e cisti iperlaminata. La cavità è resa pressoché virtuale da una massa compatta di STL sovrapposti e circonvoluti tra i quali si interpongono sottili strati di materiale caseoso e gelatinoso. L'esiguo spazio residuo (in alto) è occupato da alcune CF collassate fertili. Il pericistio, unico elemento della parete, è rivestito internamente da un esile strato di materiale simil-caseoso di colore rosso-ruggine (stesso reperto di Fig. 5).

Transitional form between multivesicular and hyperlaminated cyst. Cavity occupied almost entirely by compact mass of convoluted SLT. In between thin layers of caseous and gelatinous material is intermingled. Small remaining space (top) occupied by fertile collapsed DCs. Pericyst, only wall component, lined with thin layer of rusty-reddish cheese-like matter of fibro-caseous consistency (same specimen as Fig. 5).



▲ Fig. 44.

Forma di transizione tra cisti multivescicolare e cisti iperlaminata in cui sono ancora presenti rare CF turgide, compresse in una massa compatta di STL; tra questi, a tratti, si interpongono esili strati di materiale caseoso (a destra). La parete è costituita dal solo pericistio, tappezzato internamente da materiale caseoso (stesso reperto di Fig. 3).

Transitional form between multivesicular and hyperlaminated cyst. Very few turgid DCs compressed in compact mass of STL; intermingled in STL thin layers of caseous material (right) are present. Wall composed solely of pericyst, lined with caseous material (same specimen as Fig. 3).

### Cisti iperlaminata

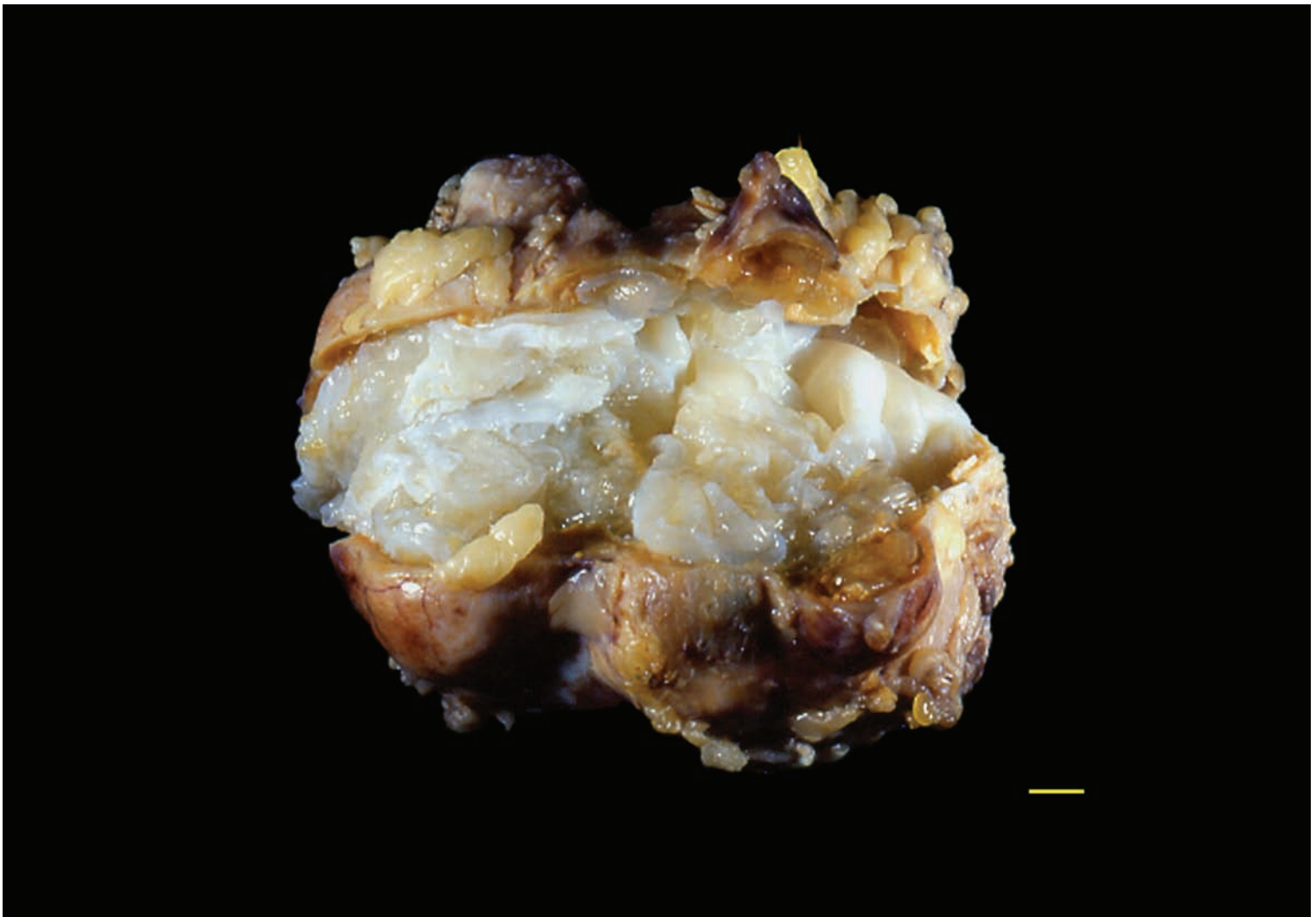
È una tipologia di cisti caratterizzata da una cavità virtuale, occupata soltanto da STL strettamente stipati e compressi (Figg. 45-48). Tali forme si possono considerare come l'espressione dell'ultima fase di trasformazione delle "forme di transizione" dopo l'ulteriore e definitiva produzione e stipamento di CF o cisti nipoti nei possibili spazi residui.

Sono cisti non più vitali, vale a dire non più in grado di produrre protoscolici, e pertanto risultano sterili. Tuttavia vanno considerate cisti ex-fertili, come dimostrato dal costante ritrovamento tra i vari STL di uncini residui e di vescicole proligere e protoscolici altamente degenerati o colliquati.

### Hyperlaminated cyst

The virtual cavity of this type of cyst is occupied solely by tightly packed and compressed SLT (Figs. 45-48). This is thought to represent the final phase of transformation of the "transitional forms" after the further and final budding and packing of daughter or granddaughter cysts into any remaining spaces.

These cysts are no longer viable, i.e. they are no longer able to produce protoscoleces and thus remain sterile. However they should be regarded as ex-fertile cysts, as demonstrated by the constant detection of fragments of hooklets and highly degenerated and colliquated brood capsules and protoscoleces intermingled between the SLT.



▲ Fig. 45.

Cisti iperlaminata di forma plurilobata stipata da CF collabite strettamente ammassate (stesso reperto di Fig. 4).

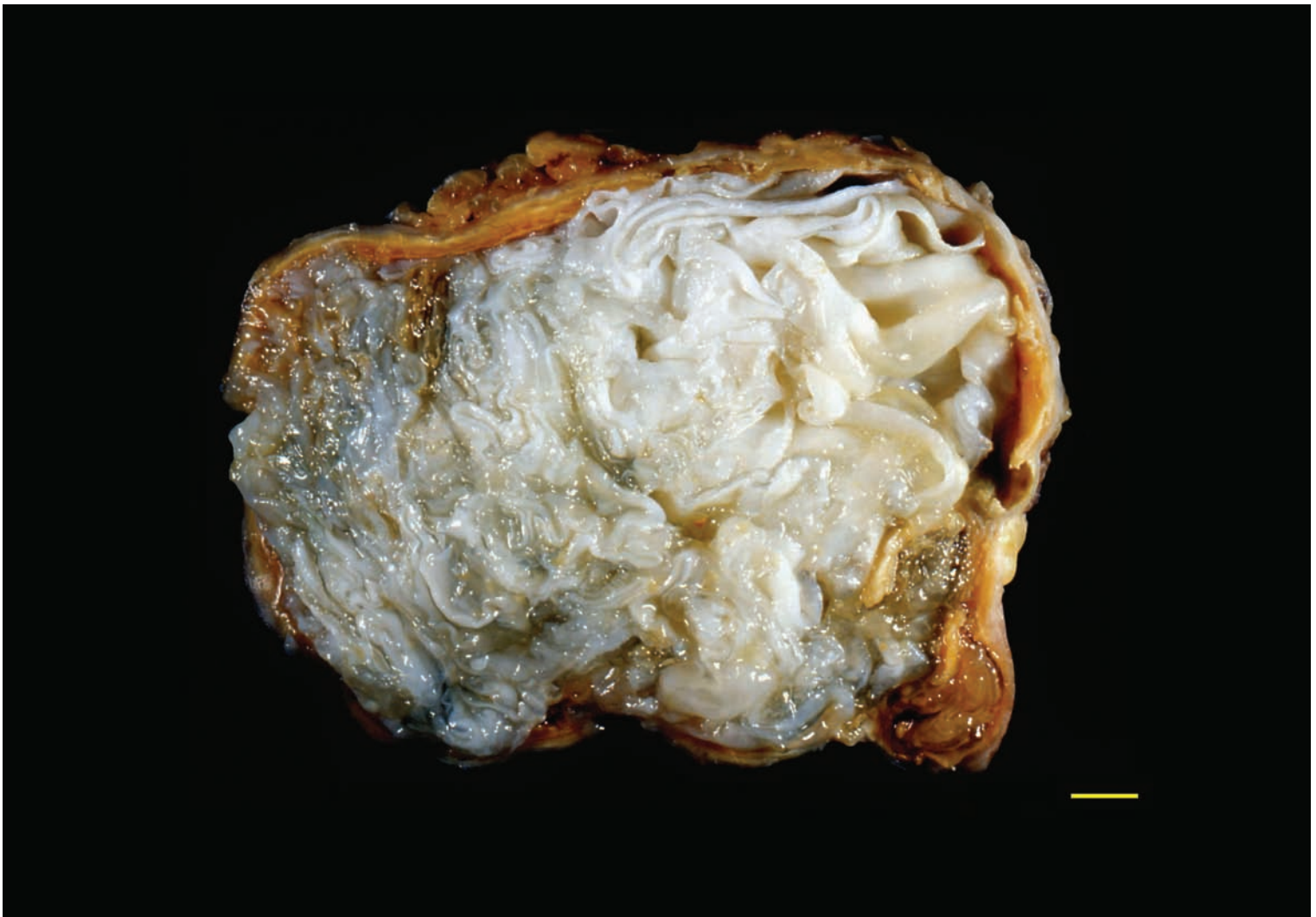
Multilobed hyperlaminated cyst crammed with closely packed infolding DCs (same specimen as Fig. 4).

## Hyperlaminated cyst

Sono forme che possono permanere nell'organo in modo silente anche per molti anni (decenni), andando, eventualmente, incontro ad ulteriori processi degenerativi, caratterizzati, nei diversi casi, dall'accumulo di materiale ora caseoso, granuloso e gelatinoso. Pertanto, in relazione alla presenza di STL e al tipo di materiale a questi interposto molte cisti appaiono come *iperlamine caseose*, *iperlamine gelatinose*, *iperlamine granulose* e *iperlamine caseose/gelatinose*.

This type of cyst can remain silent in the liver for decades and may undergo further degenerative processes, characterized by the build up of caseous, granular or gelatinous matter. Thus, in relation to the presence of STL and to the type of matter interposed between them, many cysts appear as *hyperlaminated caseous*, *hyperlaminated gelatinous*, *hyperlaminated granular* and *hyperlaminated caseous/gelatinous*.



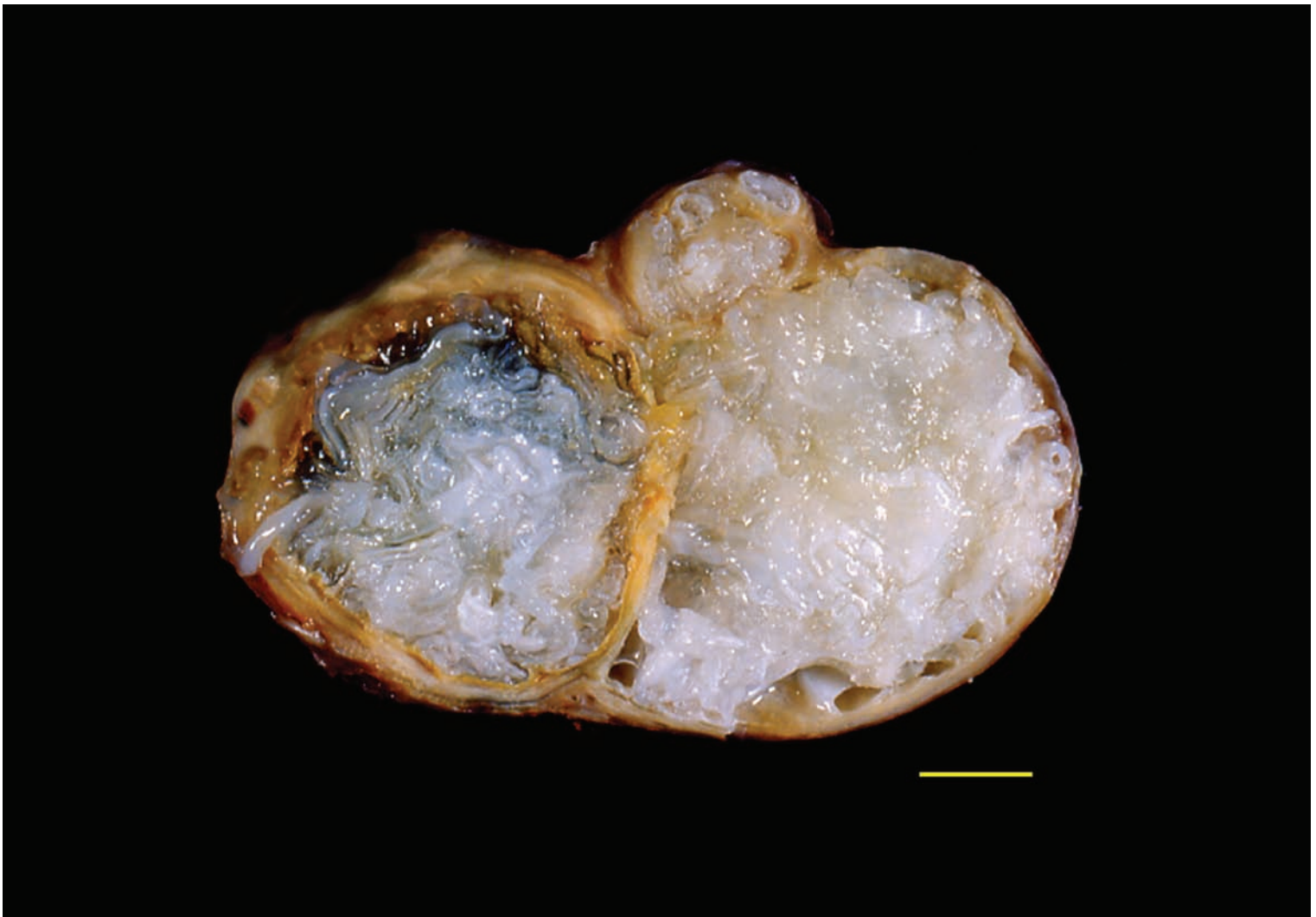

▲ Fig. 46.

Cisti iperlaminata di Fig. 45 dopo completa apertura. La cavità risulta stipata da CF collabite che formano un'unica massa compatta di STL sovrapposti e ripiegati, in parte diafani e degenerati. La parete cistica è costituita dal solo pericistio rivestito internamente da materiale giallastro di consistenza fibro-caseosa.

Hyperlaminated cyst of Fig. 45 completely opened. Cavity packed with infolding compressed DCs forming single compact mass of overlapping and repeatedly folded SLT, partly diaphanous and degenerated. Cyst wall composed solely of pericyst lined with yellowish matter of fibro-caseous consistency.

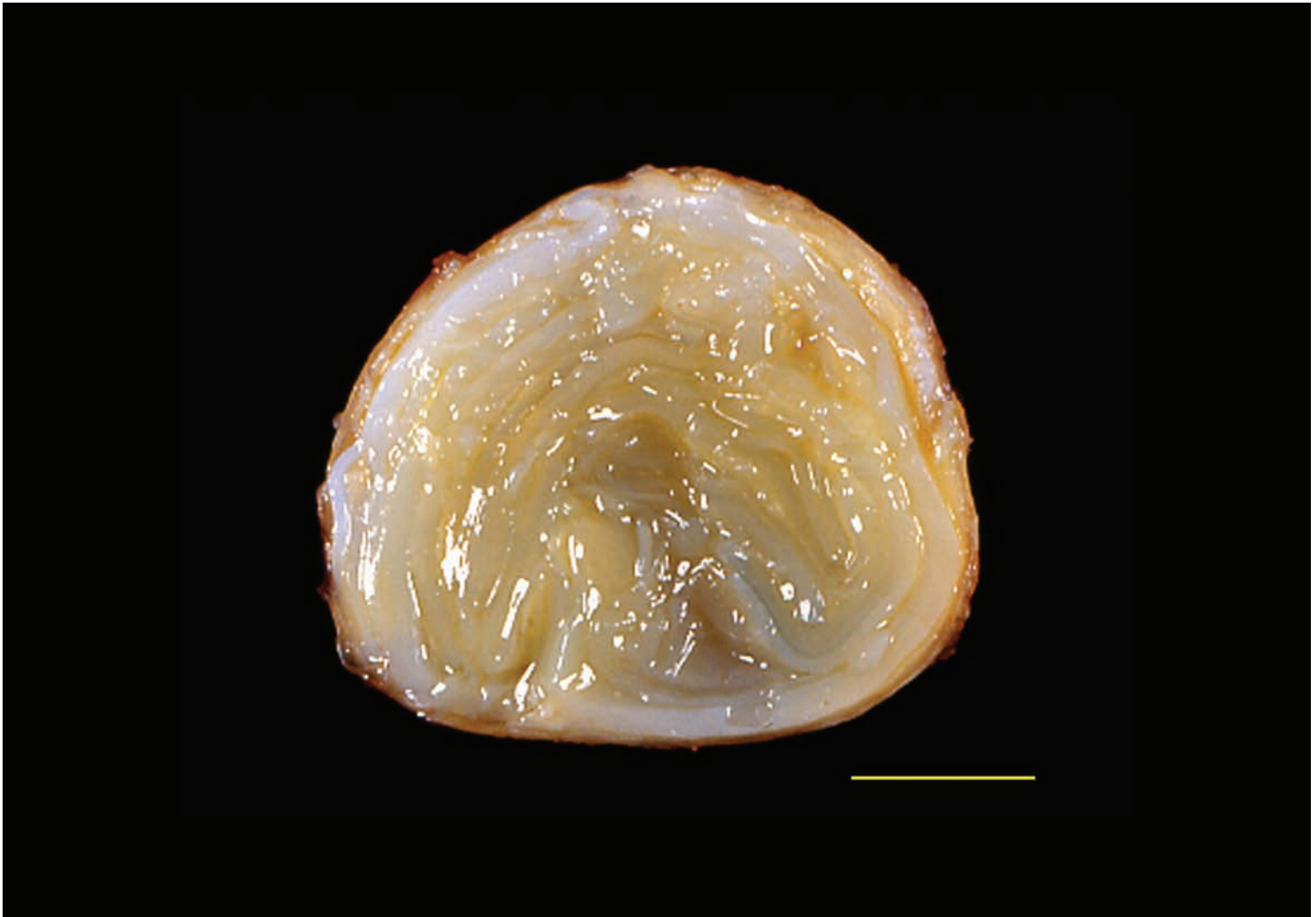




▲ Fig. 47.

Cisti iperlaminata con caratteristiche sovrapponibili al reperto di Fig. 46; in questo caso gli STL appaiono più stipati e formano masse più compatte (stesso reperto di Fig. 6).

Hyperlaminated cyst with features superposed on specimen of Fig. 46; SLT appear more tightly packed and form more compact masses (same specimen as Fig. 6).



▲ Fig. 48.

Cisti iperlaminata di dimensioni assai contenute, stipata da un'unica massa di STL sovrapposti e ripiegati.

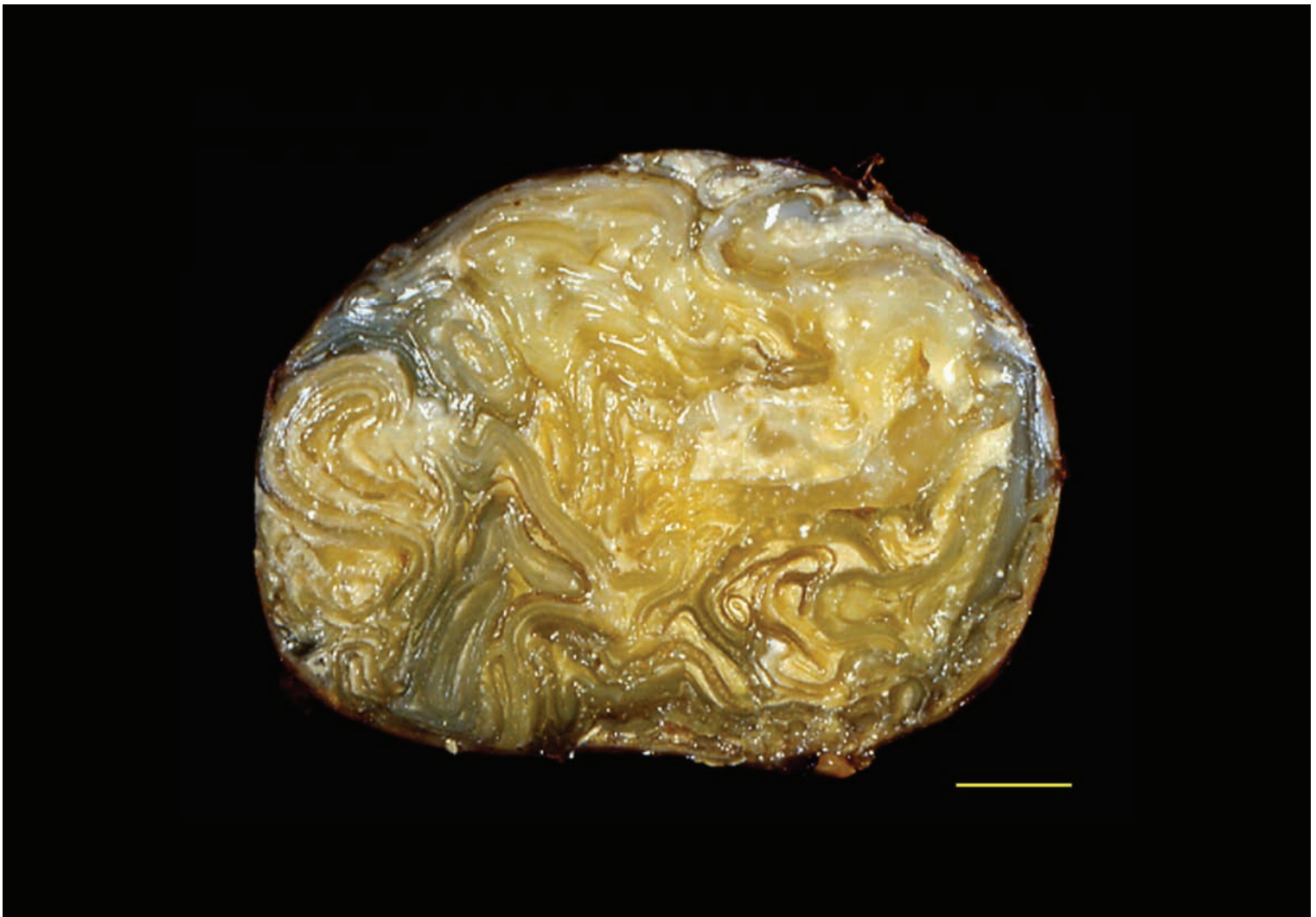
Hyperlaminated cyst of relatively small size, tightly packed with single mass of overlapping and repeatedly folded STL.

### Cisti iperlaminata caseosa

Sono forme cistiche dotate ovviamente di una cavità virtuale, priva di liquido idatideo, occupata da STL e da materiale di aspetto e consistenza caseosa (Figg. 49-56). La loro organizzazione presenta tuttavia una marcata variabilità strutturale proprio in relazione alla diversa estensione e quantità delle due diverse componenti. In alcune cisti, infatti, gli STL risultano assolutamente predominanti rispetto a esigue quantità di aggregati caseosi (Figg. 49, 50), in altre, invece, tra numerosi STL si interpongono masse relativamente contenute di materiale (Figg. 51, 52), mentre in altre ancora, la cavità è per lo più occupata da materiale caseoso in cui si distendono, ripiegandosi, uno scarso numero di STL (Figg. 53-56). In questo ultimo caso, in particolare, è possibile individuare situazioni in cui gli STL fanno riferimento al solo endocistio, espanso e distaccato dal pericistio e ripiegato nella cavità (Figg. 54, 56).

### Hyperlaminated caseous cyst

These cystic forms are characterized by a virtual cavity lacking of hydatid fluid, occupied by SLT and by a substance with the appearance and consistency of cottage cheese (Figs. 49-56). However the structure and the organization of these cysts exhibits strong variability, in relation to the extent and amount of the different constituents. In some cysts the SLT predominate, only minor quantities of caseous aggregates being detected (Figs. 49, 50), while in others relatively small masses of caseous material are intermingled between the numerous SLT (Figs. 51, 52), and still others have their cavity occupied chiefly by caseous material with just a few folded layers of SLT (Figs. 53-56). In the latter case in particular it is possible to identify situations in which the SLT are merely the endocyst, enlarged and detached from the pericyst and folded up inside the cavity. (Figs. 54, 56).



▲ Fig. 49.

Cisti iperlaminata caseosa. La cavità risulta stipata da un'unica massa di STL sovrapposti, spessi e circonvoluti, tra cui si interpongono esili strati di materiale caseoso, talora aggregato in piccole masse. Come in tutte le cisti di questo tipo, la parete è costituita dal solo pericistio.

Hyperlaminated caseous cyst. Cavity tightly packed with single mass of overlapping thick, coiled SLT. In between thin layers of caseous material, sometimes clustered into small masses. As in all cysts of this type, wall composed solely of pericyst.

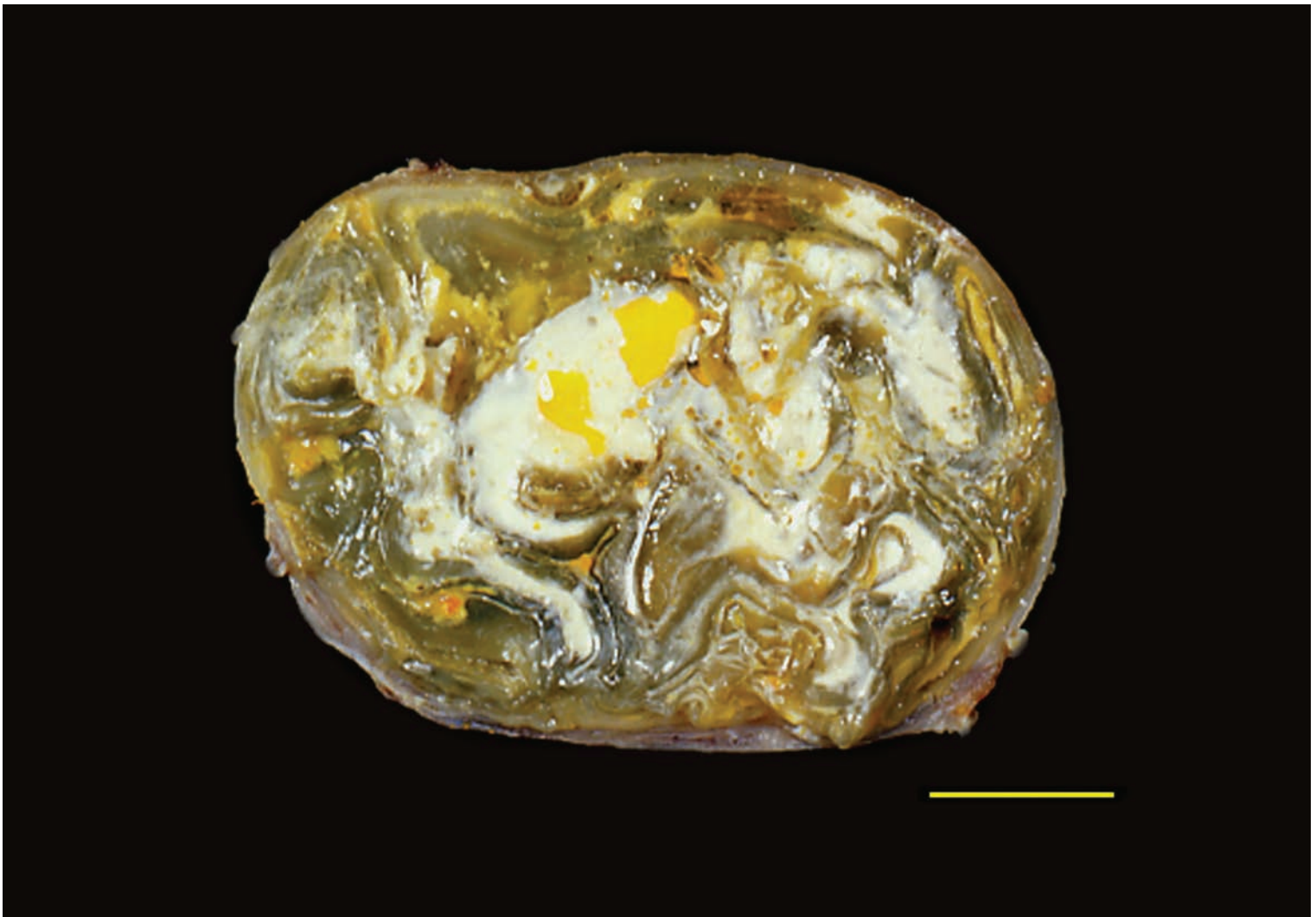
## Hyperlaminated caseous cyst

La degenerazione caseosa risulta assai frequente, se si considera che questa tipologia è stata riscontrata in oltre il 40% del campione esaminato. Va sottolineato che la produzione di materiale caseoso può iniziare precocemente, quando ancora la cisti presenta la tipologia classica (Figg. 54, 56) o multivescicolare (Fig. 25), oppure si realizza in una fase più avanzata dell'evoluzione del parassita, in forme di transizione o in forme iperlamine, dando luogo ai diversi tipi di iperlamine caseose descritte. Riguardo a ciò che determina questo tipo di degenerazione si può ipotizzare un probabile collegamento con una eventuale contaminazione o infiltrazione batterica in uno dei vari momenti di sviluppo del parassita.

This caseous degeneration was a fairly common occurrence, being observed in over 40% of the examined sample. Note that the production of the cheese-like material may begin prematurely, when the cyst is of the classic (Figs. 54, 56) or multivesicular type (Fig 25), or it may occur at a more advanced stage of parasite transformation, in transitional or hyperlaminated forms, giving rise to the different types of hyperlaminated caseous cysts described.

As for what causes this type of degeneration, one possible explanation might be bacterial contamination or infiltration during the parasite development.





▲ **Fig. 50.**

Cisti iperlaminata caseosa analoga al reperto di Fig. 49 da cui peraltro differisce in quanto gli STL hanno un colore verde scuro, forse a causa della contaminazione con bile, ed il materiale caseoso appare più fluido e cosparso di goccioline lipidiche.

Hyperlaminated caseous cyst similar to specimen of Fig. 49 but with dark green SLT likely due to contamination with bile. Caseous material more fluid and dotted with lipid drops.

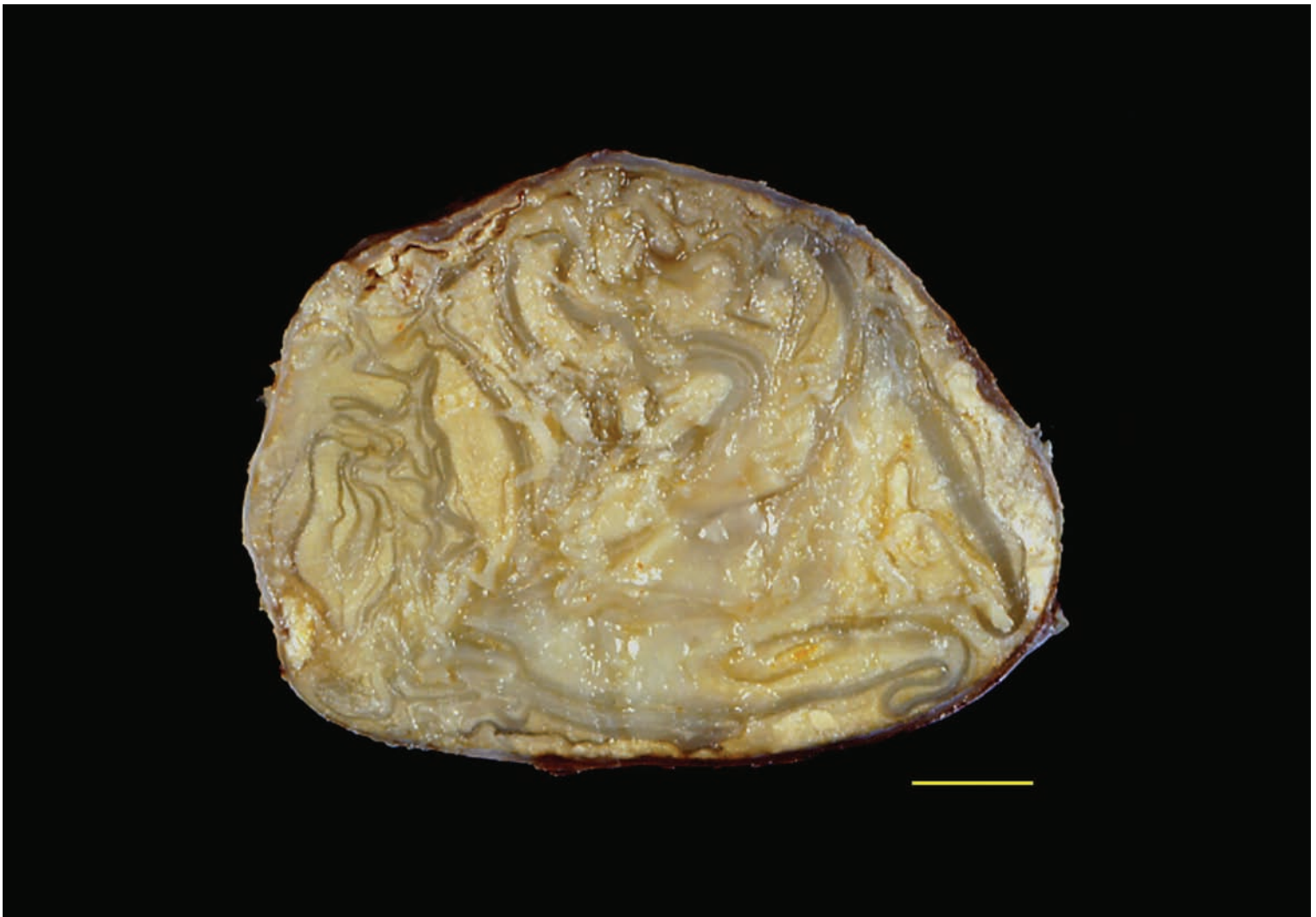




▲ Fig. 51.

Cisti iperlaminata caseosa stipata in modo preponderante da STL circonvoluti che, in prossimità della parete, delimitano spazi relativamente contenuti, occupati da materiale caseoso. La maggior parte degli STL corrisponde all'endocistio notevolmente espanso, ripiegato più volte nella cavità dopo il suo distacco dal pericistio.

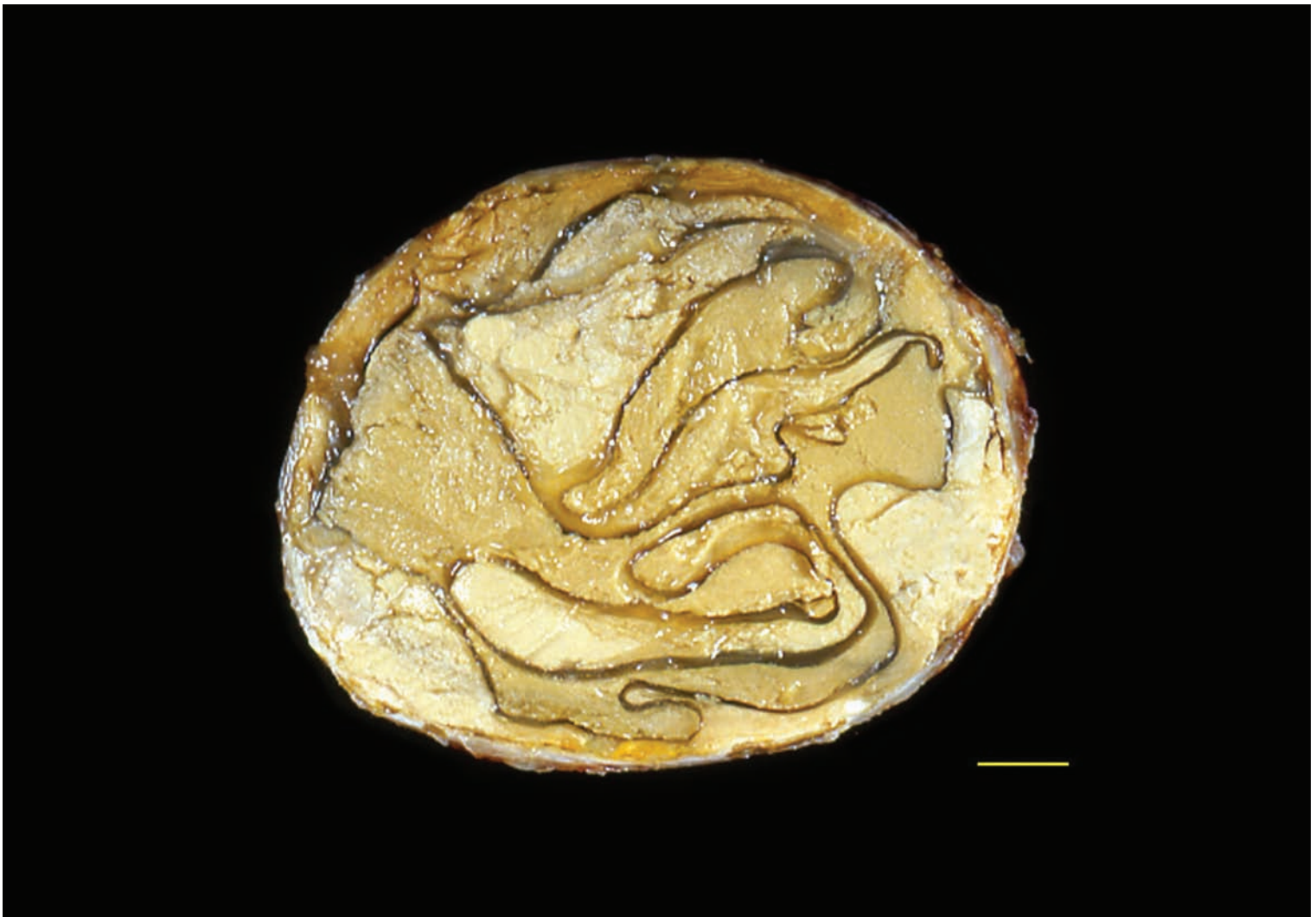Hyperlaminated caseous cyst tightly packed chiefly with coiled SLT that near to wall delimits relatively small spaces occupied by caseous material. Most of SLT is composed of considerably enlarged endocyst, repeatedly folded into the cavity following detachment from pericyst.



▲ **Fig. 52.**

Cisti iperlaminata caseosa, analoga al reperto di Fig. 51, in cui, peraltro, gli STL, relativamente numerosi, sono tra loro più separati e risultano immersi in quantità maggiori di materiale caseoso. Alcuni di questi si identificano con l'endocistio, collassato e ripiegato nella cavità, dopo il suo distacco dalla parete.

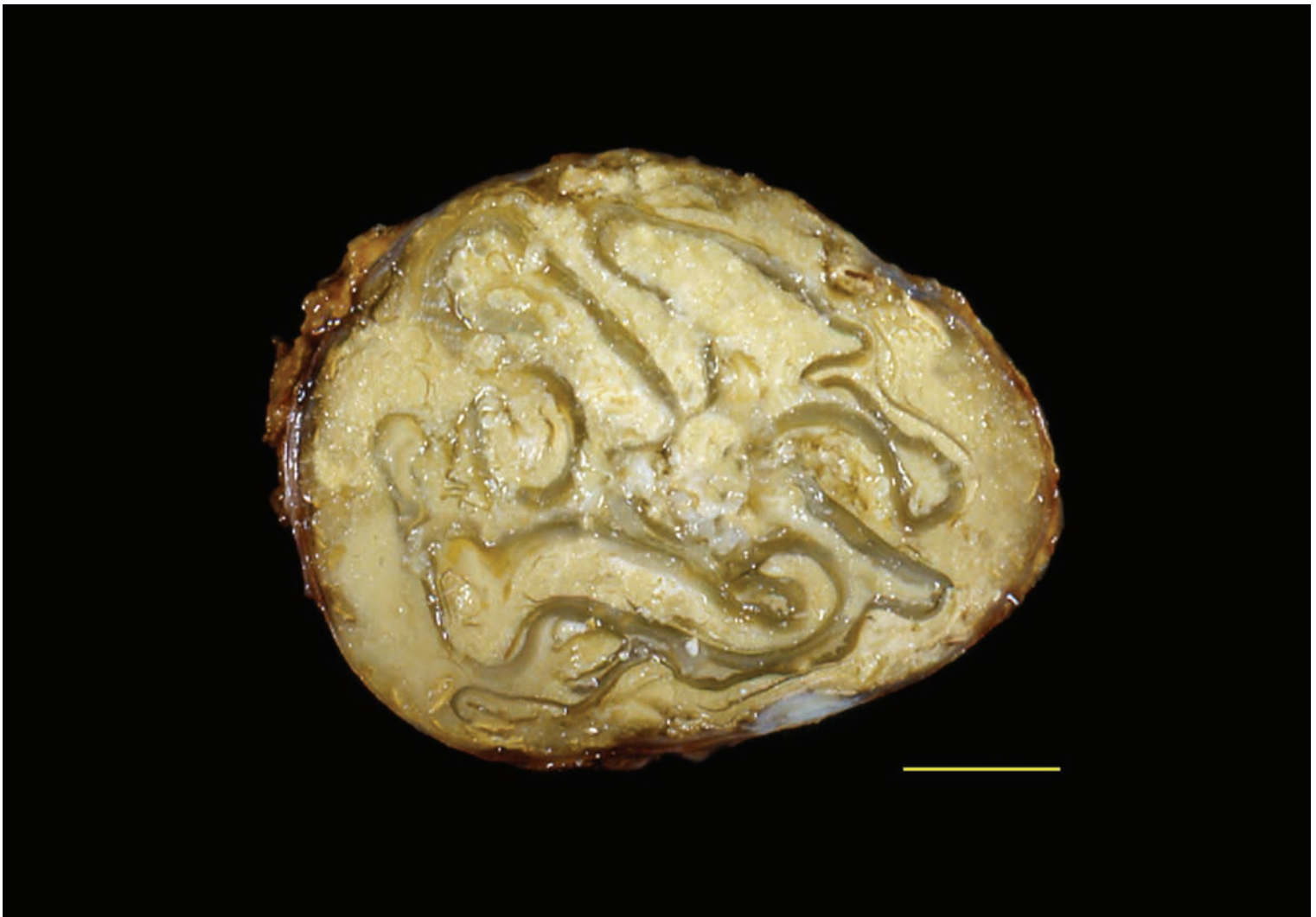Hyperlaminated caseous cyst, similar to specimen of Fig. 51, but with several layers of better separated SLT surrounded by larger amounts of caseous material. Some SLT can be recognised as the collapsed and repeatedly folded endocyst detached from wall.



▲ Fig. 53.

Cisti iperlaminata caseosa. La cavità risulta completamente occupata da materiale caseoso in cui si distendono, ripiegandosi, un numero contenuto di STL, presumibilmente riferibili alla parete di una CF e all'endocistio espanso e ripiegato dopo il suo distacco dal pericistio.

Hyperlaminated caseous cyst. Cavity completely filled with caseous material upon which rest a small number of repeatedly folded SLT, probably composed of a DC wall and enlarged and repeatedly folded endocyst detached from pericyst.

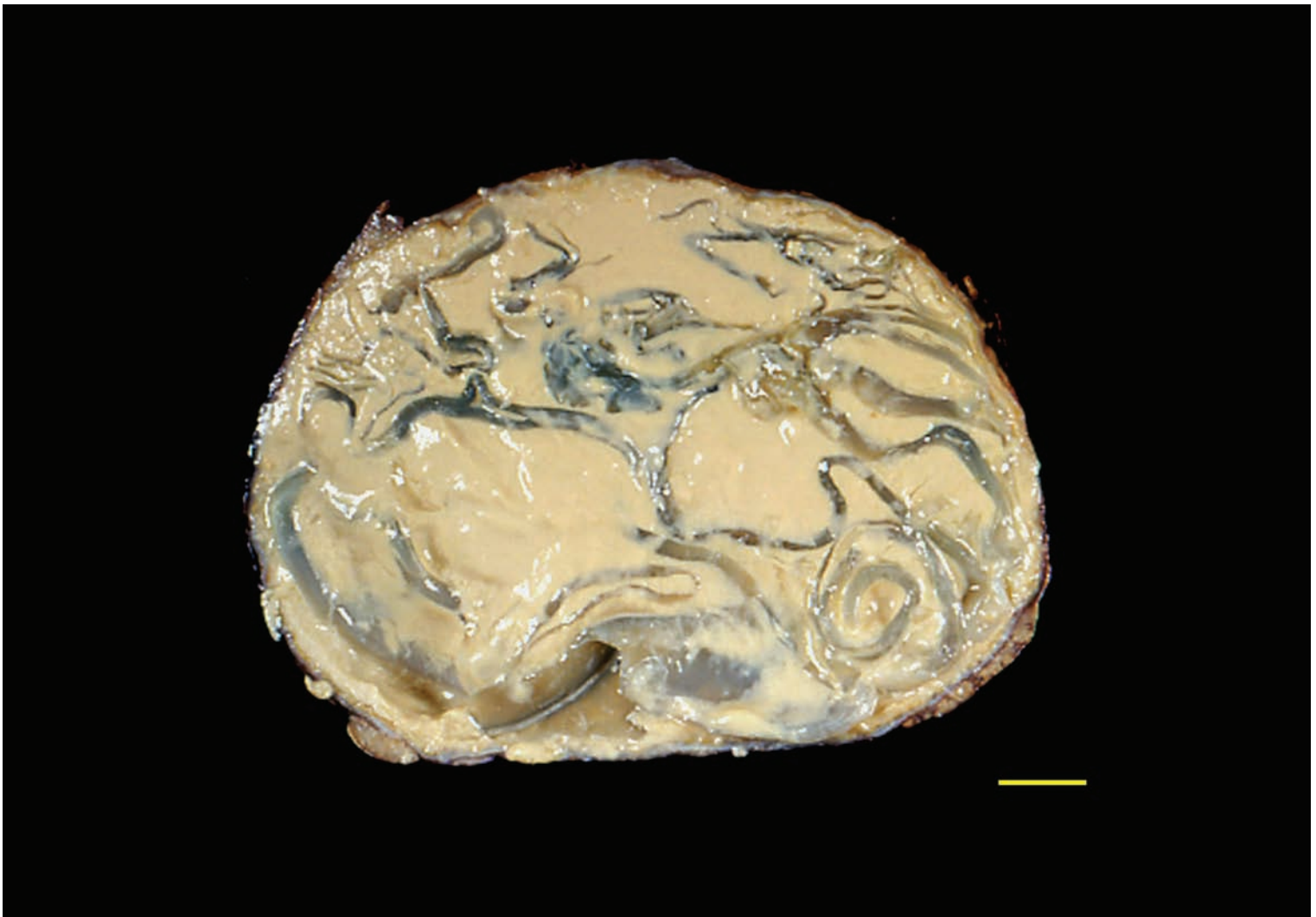


▲ Fig. 54.

Cisti iperlaminata caseosa analoga al reperto di Fig. 53 in cui, peraltro, gli STL corrispondono al solo endocistio espanso e più volte ripiegato nella massa preponderante di materiale caseoso.

Hyperlaminated caseous cyst similar to specimen of Fig. 53 in which the SLT are composed solely of enlarged and repeatedly folded endocyst in a predominant mass of caseous material.

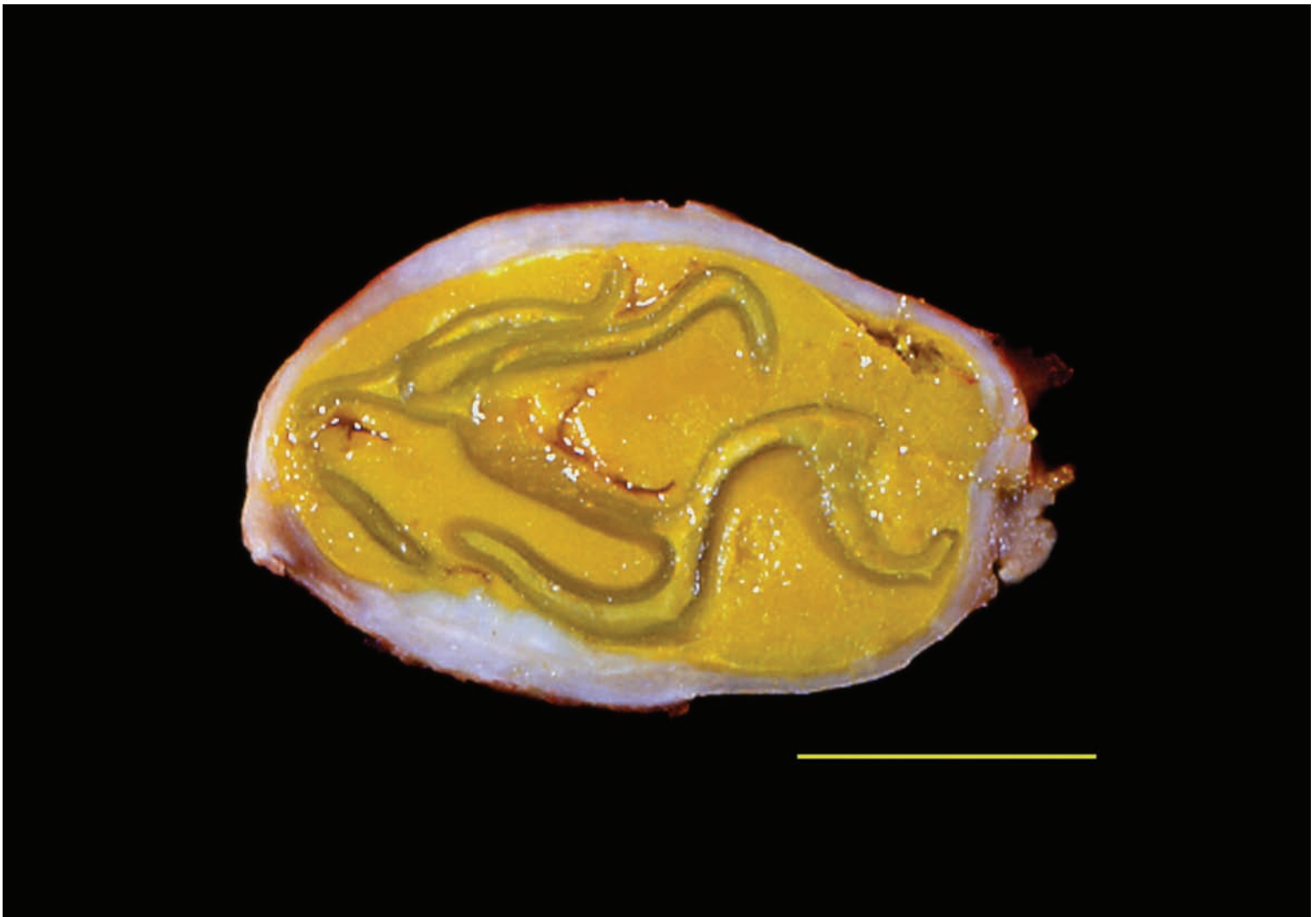




▲ Fig. 55.

Cisti iperlaminata caseosa con caratteristiche simili a quelle dei reperti delle Figg. 53 e 54, contenente in questo caso materiale caseoso molto fluido.

Hyperlaminated caseous cyst with features similar to specimens shown in Figs. 53 and 54, containing very fluid cheese-like material.



▲ Fig. 56.

Cisti iperlaminata caseosa, peculiare sia per le dimensioni assai contenute che per il colore giallo ocra assunto dal materiale caseoso, forse a causa di una contaminazione da bile. Lo STL risulta continuo e si identifica con l'endocistio espanso e ripiegato, dopo il suo distacco dalla parete.

Hyperlaminated caseous cyst, peculiar because of small size and ochre color of cheesy material, likely due to contamination with bile. SLT recognised as enlarged and repeatedly endocyst detached from wall.



### Cisti iperlaminata gelatinosa

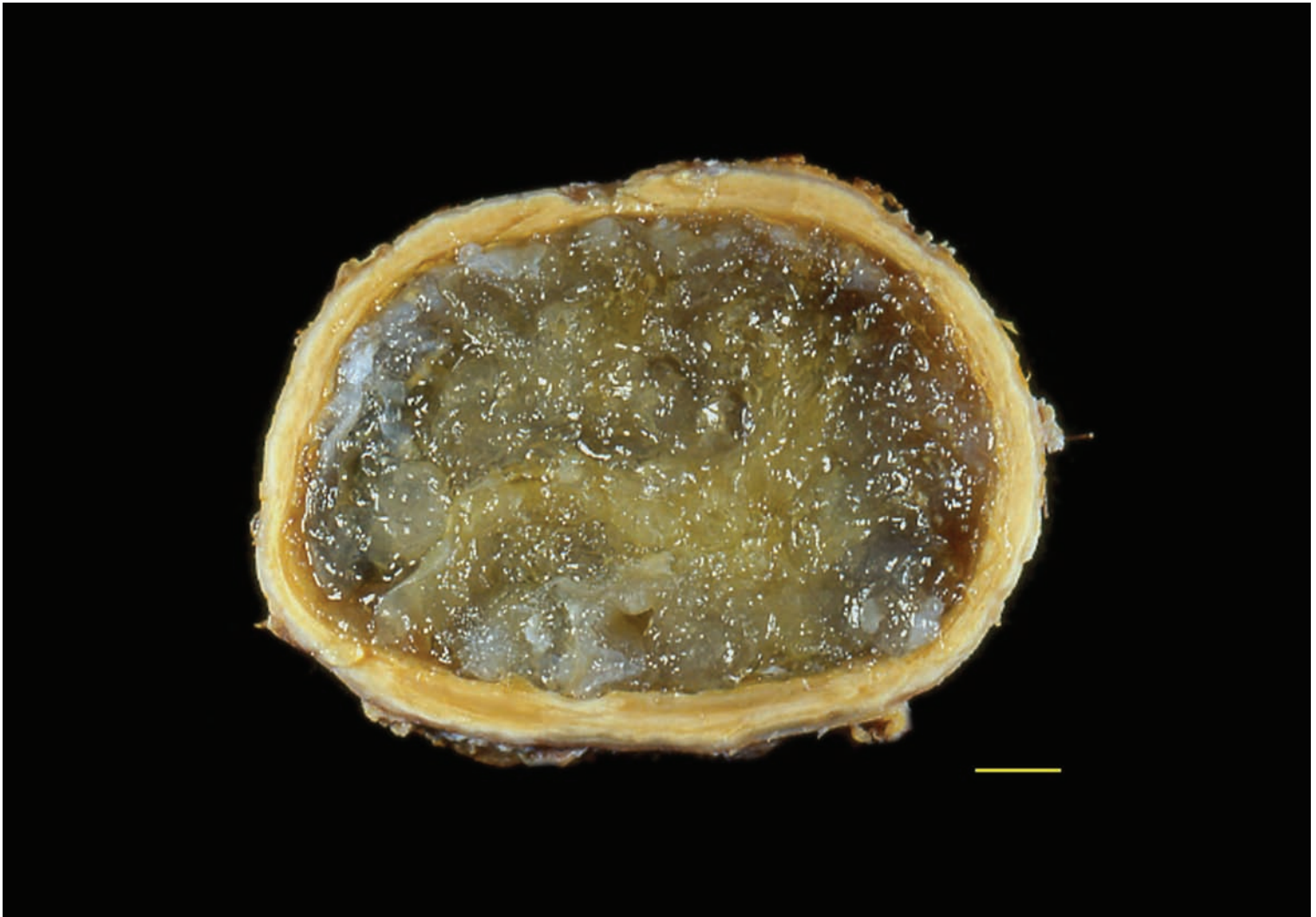
Questa forma cistica presenta la cavità occupata quasi esclusivamente da STL diafanizzati e di consistenza gelatinosa, forse a causa di un processo di degenerazione tessutale presumibilmente iniziato in cisti iperlaminare; gli STL possono essere ancora distinguibili (Figg. 57, 58) o risultare talmente colliquati da formare una poltiglia gelatinosa occupante l'intera cavità (Fig. 59).

In un caso la parete cistica è risultata di consistenza ossea (Fig. 60), tanto che l'apertura del reperto si è resa possibile soltanto mediante l'utilizzo di un seghetto, a conferma del fatto che il parassita può rimanere silente nell'ospite anche per lunghissimi periodi di tempo.

### Hyperlaminated gelatinous cyst

The cavity of this form of cyst is filled almost entirely with diaphanous SLT of gelatinous consistency, likely the result of a tissue degeneration process thought to have initiated in hyperlaminated cysts. The SLT can still be recognised (Figs. 57, 58) or may be colliquated to the extent that it forms a gelatinous mush occupying the entire cavity (Fig. 59).

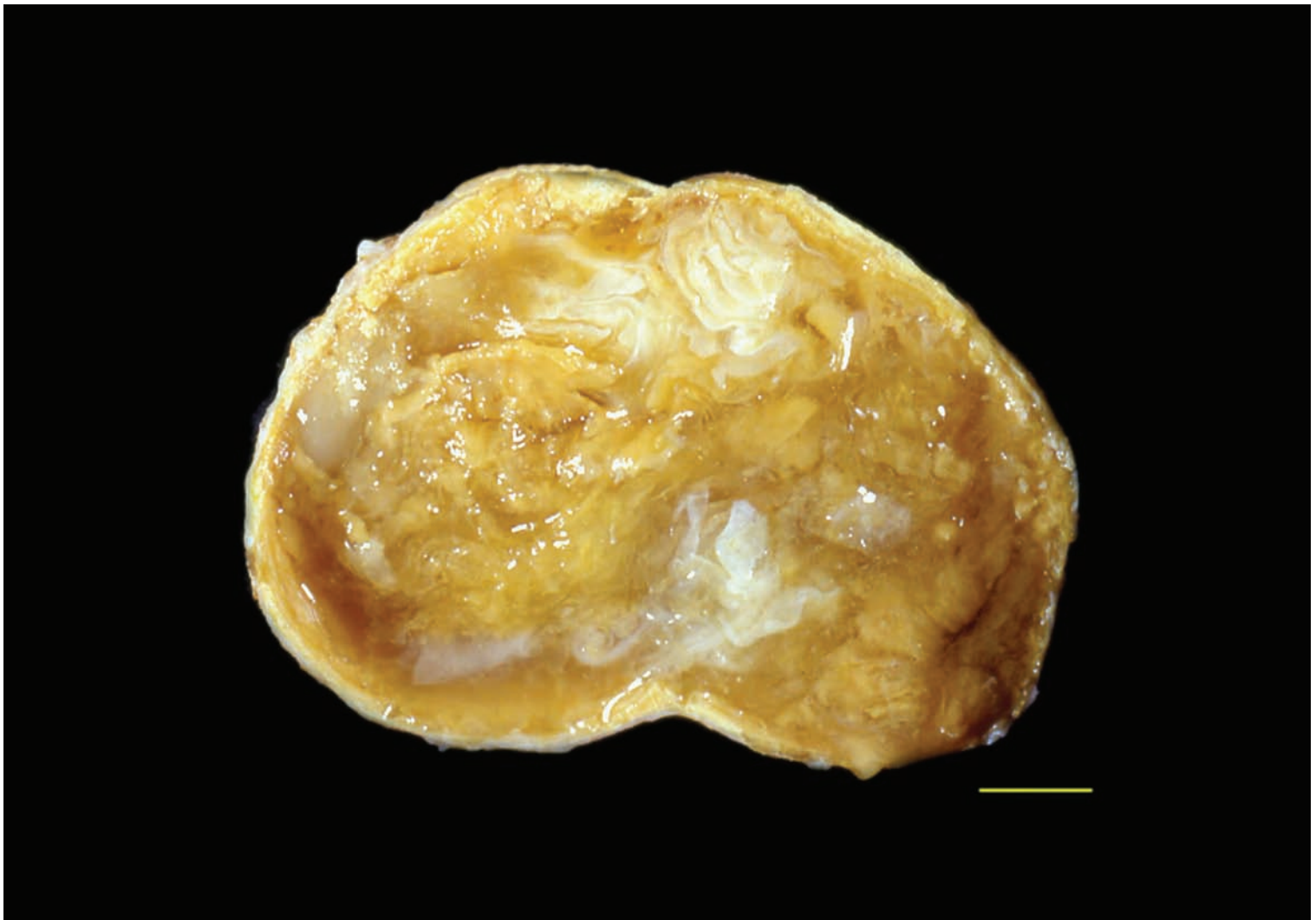
In one case the cyst wall had a boney consistency (Fig. 60), and a small saw was required to incise the specimen, confirming the fact that the parasite may remain silent in the host for very long times.



▲ Fig. 57.

Cisti iperlaminata gelatinosa completamente stipata da STL degenerati, per lo più diafani e di consistenza gelatinosa. La parete, priva dell'endocistio, è rivestita internamente da un esile strato di materiale fibro-caseoso.

Hyperlaminated gelatinous cyst completely packed with degenerated SLT, mostly diaphanous and of jelly-like consistency. Cyst wall, lacking of endocyst, inwards lined with thin layer of fibro-caseous material.



▲ **Fig. 58.**

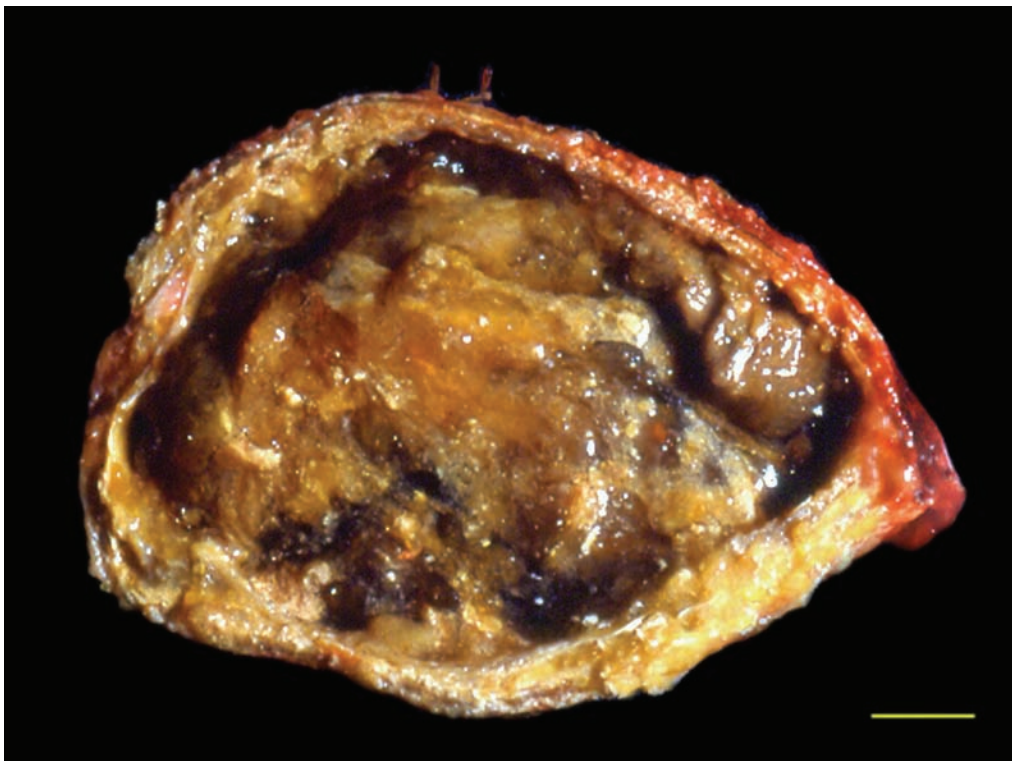
Cisti iperlaminata gelatinosa analoga al reperto di Fig. 57 in cui peraltro alcuni STL appaiono meno diafanizzati e mantengono ancora l'aspetto lattescente del tessuto laminare.

Hyperlaminated gelatinous cyst similar to specimen show in Fig. 57. Some STL appear less diaphanous and maintain milky appearance of laminated tissue.

**Fig. 59.** ►

Cisti iperlaminata gelatinosa in cui gli STL, ulteriormente degradati rispetto ai quadri delle Figg. 57 e 58, formano una poltiglia gelatinosa occupante l'intera cavità.

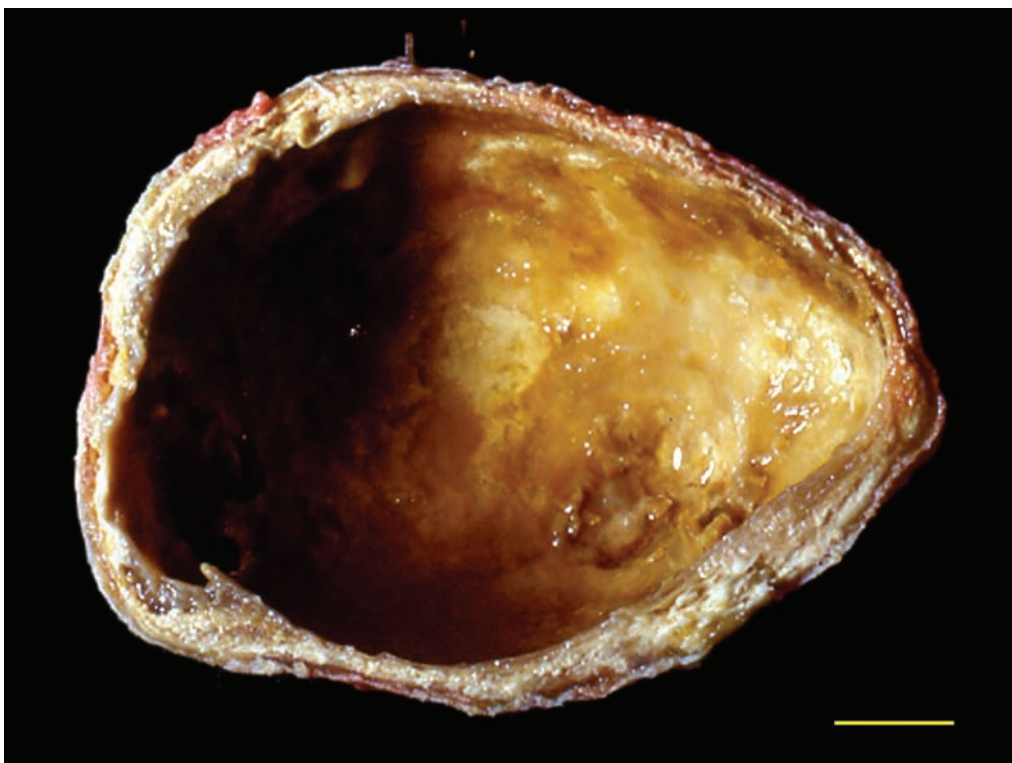
Hyperlaminated gelatinous cyst. SLT have undergone further degeneration with respect to Figs. 57 and 58, forming a gelatinous mush occupying the entire cavity.



**Fig. 60.** ►

Cisti iperlaminata gelatinosa di Fig. 59 dopo lo svuotamento della poltiglia presente al suo interno. La parete, variabile nello spessore, ha una struttura ossea.

Hyperlaminated gelatinous cyst of Fig. 59 following removal of mush. Wall of variable thickness has boney structure.




### Cisti iperlaminata granulosa

In questo tipo di cisti la cavità risulta quasi totalmente occupata da STL; tra questi, soprattutto a ridosso del pericistio, si interpongono modesti aggregati di grossolani granuli di colore variabile dal giallo paglierino al verde scuro, al marrone e al rosso ruggine, di cui peraltro non si è in grado di ipotizzare l'origine (Figg. 61-63). Come per le cisti iperlaminare caseose stipate da STL, anche in questo caso si può ipotizzare che il processo degenerativo inizi in cisti di molti anni, dopo l'eventuale espansione, distacco e ripiegamento dell'endocistio e la eventuale produzione di CF.

### Hyperlaminated granular cyst

The SLT occupy practically the entire cavity of this type of cyst. Interposed between the layers, especially close to the pericyst, are small clusters of coarse grains of indefinite origin, varying in colour from straw yellow to dark green, brown and rusty red (Figs. 61-63). Similar to the hyperlaminated caseous cysts with tightly packed SLT, the degenerative process is again thought to have started in very old cysts, likely after the enlargement, detachment and folding of the endocyst and production of DCs.

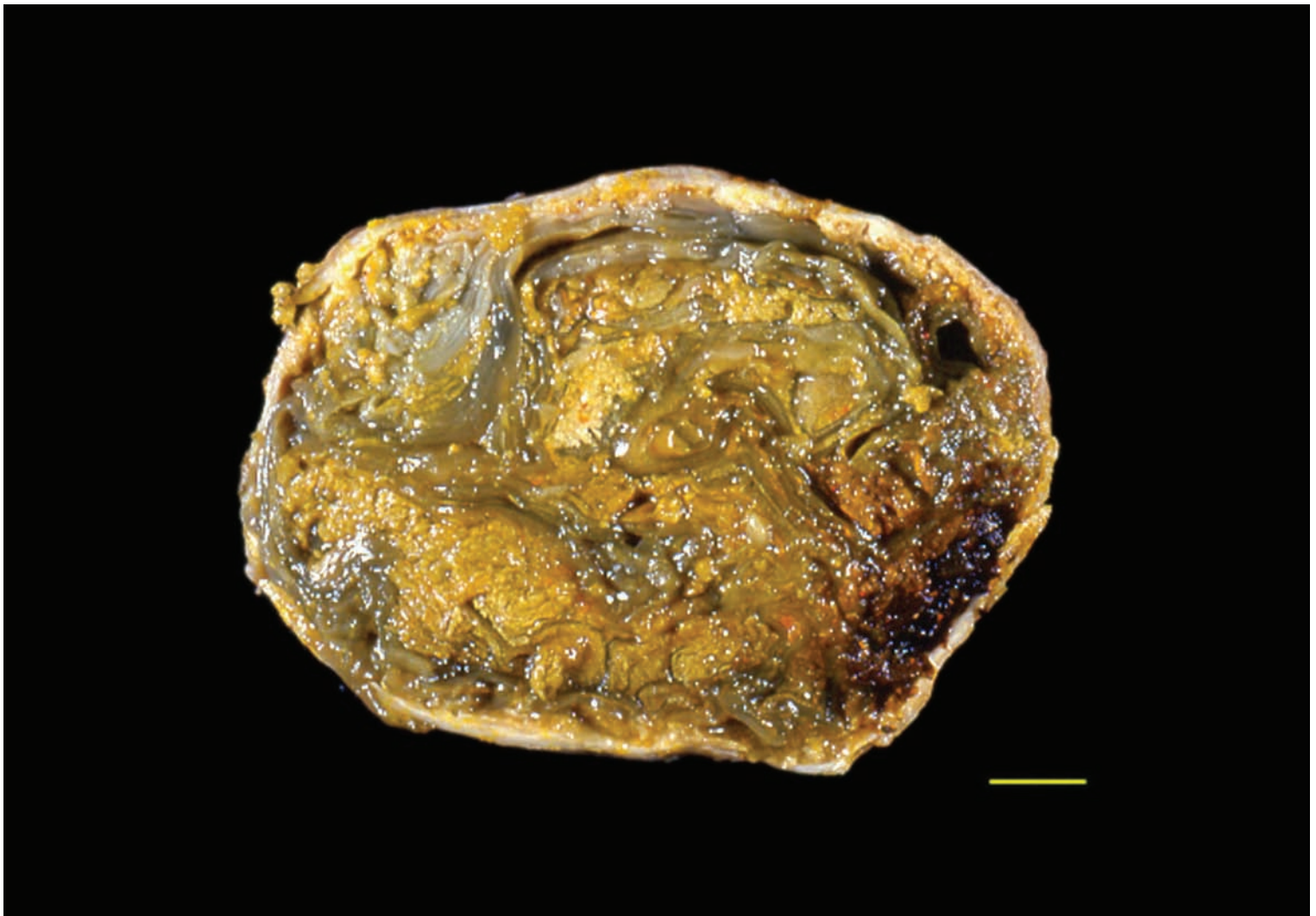




▲ Fig. 61.

Cisti iperlaminata granulosa. Gli STL, spessi, sovrapposti e circonvoluti, costituiscono una massa centrale che occupa quasi totalmente la cavità e delimita esigui spazi residui periferici stipati da materiale finemente granuloso compresso contro la superficie interna del pericistio.

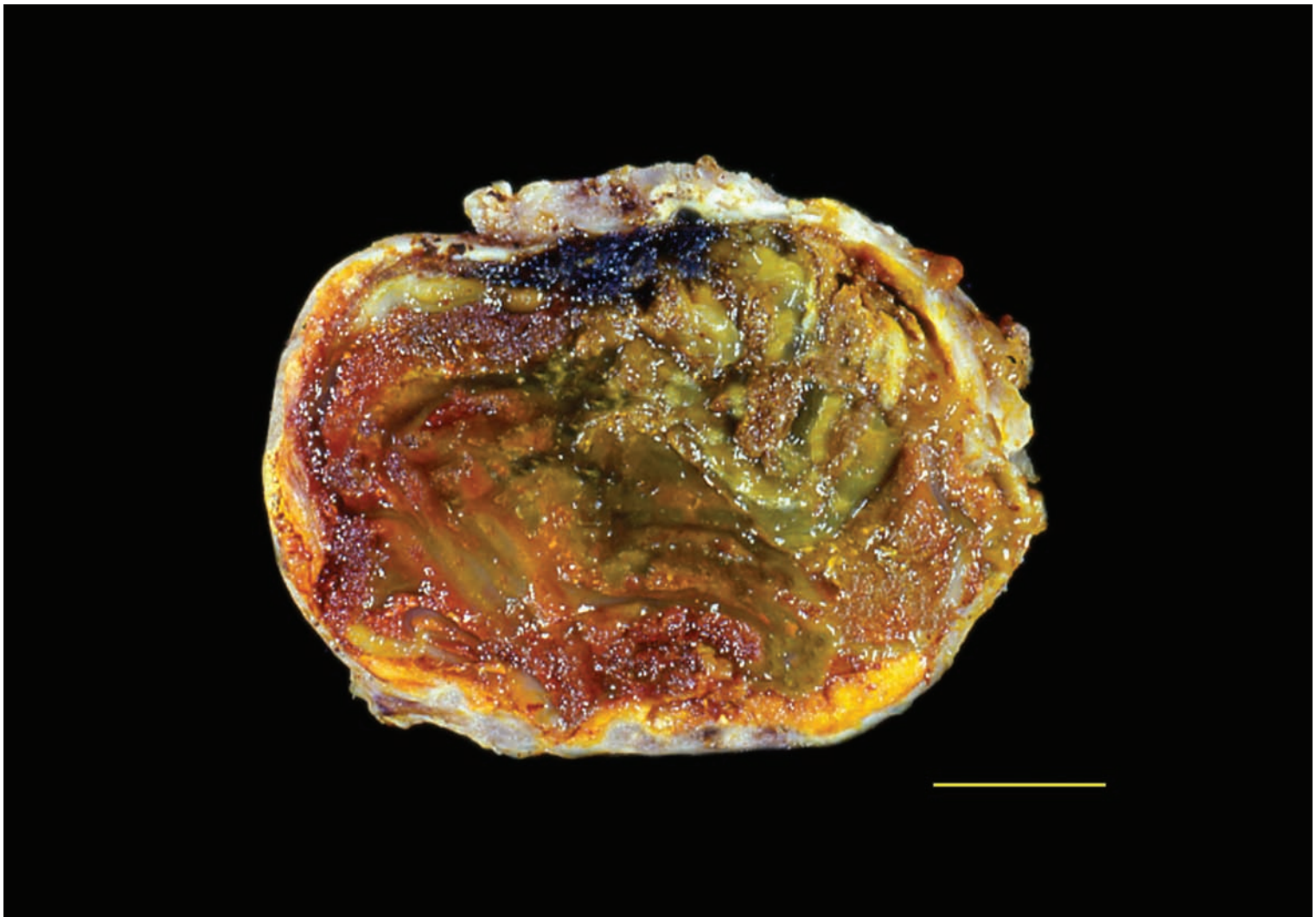
Hyperlaminated granular cyst. The SLT, thick, overlapping and coiled, form central mass filling practically whole cavity and delineating small spaces packed with finely grained material compressed against pericyst's inner surface.



▲ Fig. 62.

Cisti iperlaminata granulosa analoga al reperto di Fig. 61 in cui, peraltro, il materiale granulare forma masse relativamente contenute anche nella porzione centrale della cavità, tra STL che assumono un colore verde bottiglia, forse a causa di una possibile contaminazione biliare.

Hyperlaminated granular cyst similar to specimen of Fig. 61. Granular material forms relatively small masses also in central part of cavity between bottle green, likely bile stained, STL.



▲ Fig. 63.

Cisti iperlaminata granulosa. Gli aggregati di materiale granulare si dispongono perifericamente a ridosso del pericistio, assumono una colorazione variabile dal rosso ruggine al marrone e sono compressi da una cospicua massa centrale di STL verdastri, forse a causa di contaminazione biliare.

Hyperlaminated granular cyst. Aggregates of granular material varying from rusty-red to brown arranged peripherally in vicinity of pericyst compressed by large central mass of greenish, likely bile stained, SLT.

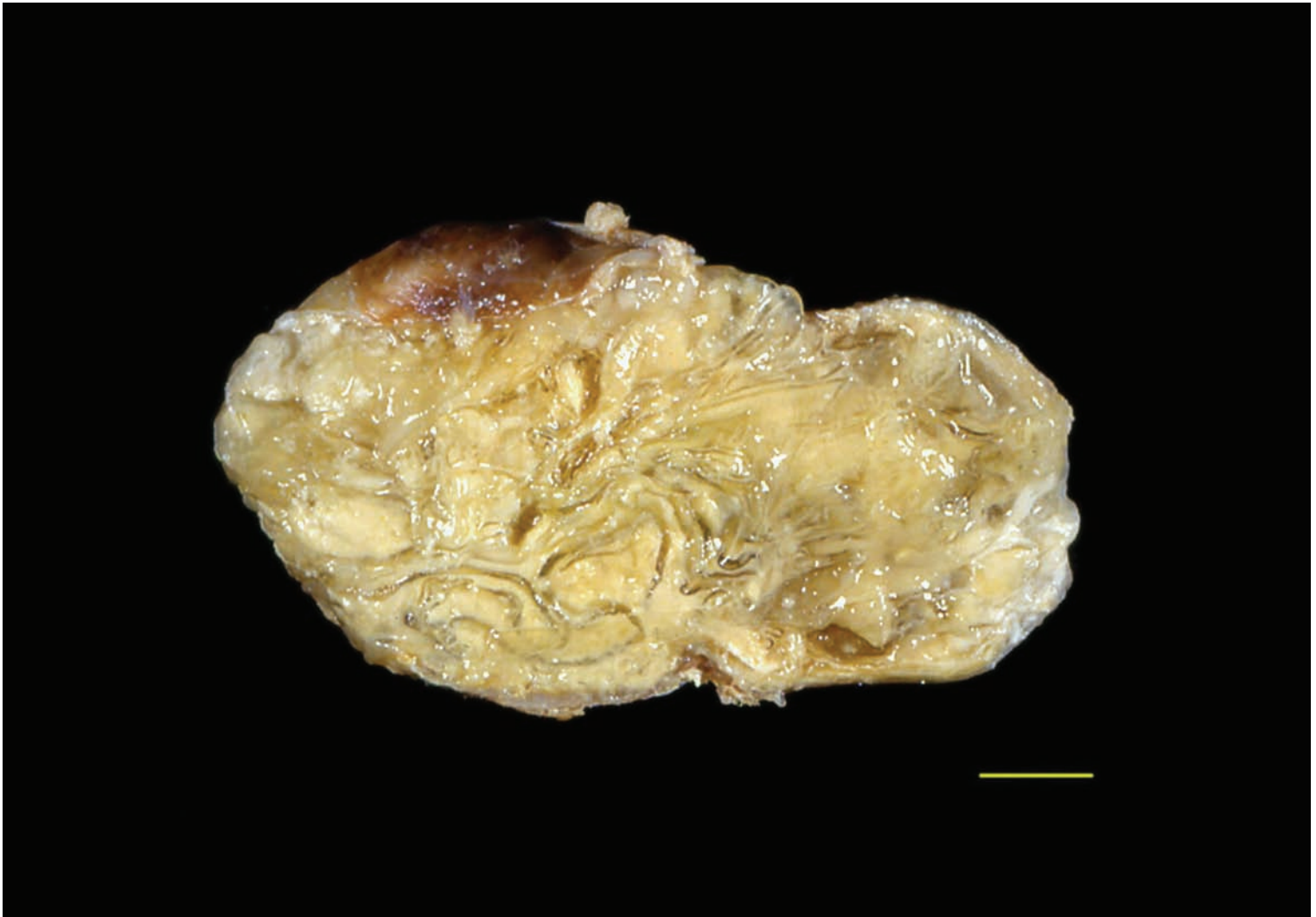
### Cisti iperlaminata caseosa/gelatinosa

A conferma dell'elevata complessità del quadro, tra le cisti iperlaminare degenerate, alcune possono presentare caratteristiche comuni a più tipi, risultando pertanto di difficile classificazione. Tali reperti si possono considerare come "cisti iperlaminare caseose/gelatinose" in quanto nella loro cavità si riscontrano sia ammassi di materiale caseoso che STL di consistenza gelatinosa. L'entità delle due componenti può variare notevolmente, per cui anche tali reperti presentano una elevata variabilità strutturale (Figg. 64-67).

### Hyperlaminated caseous/gelatinous cyst

This highly complex picture is confirmed by the fact that some of the degenerated hyperlaminated cysts have features that are common to more than one type of these cyst, and are thus difficult to classify. These specimens can be regarded as hyperlaminated caseous/gelatinous cysts in that their cavity contains both lumps of cheesy material and SLT of gelatinous consistency. The quantity of the two constituents can vary considerably, and as a result these specimens also exhibit strong structural variability (Figs. 64-67).



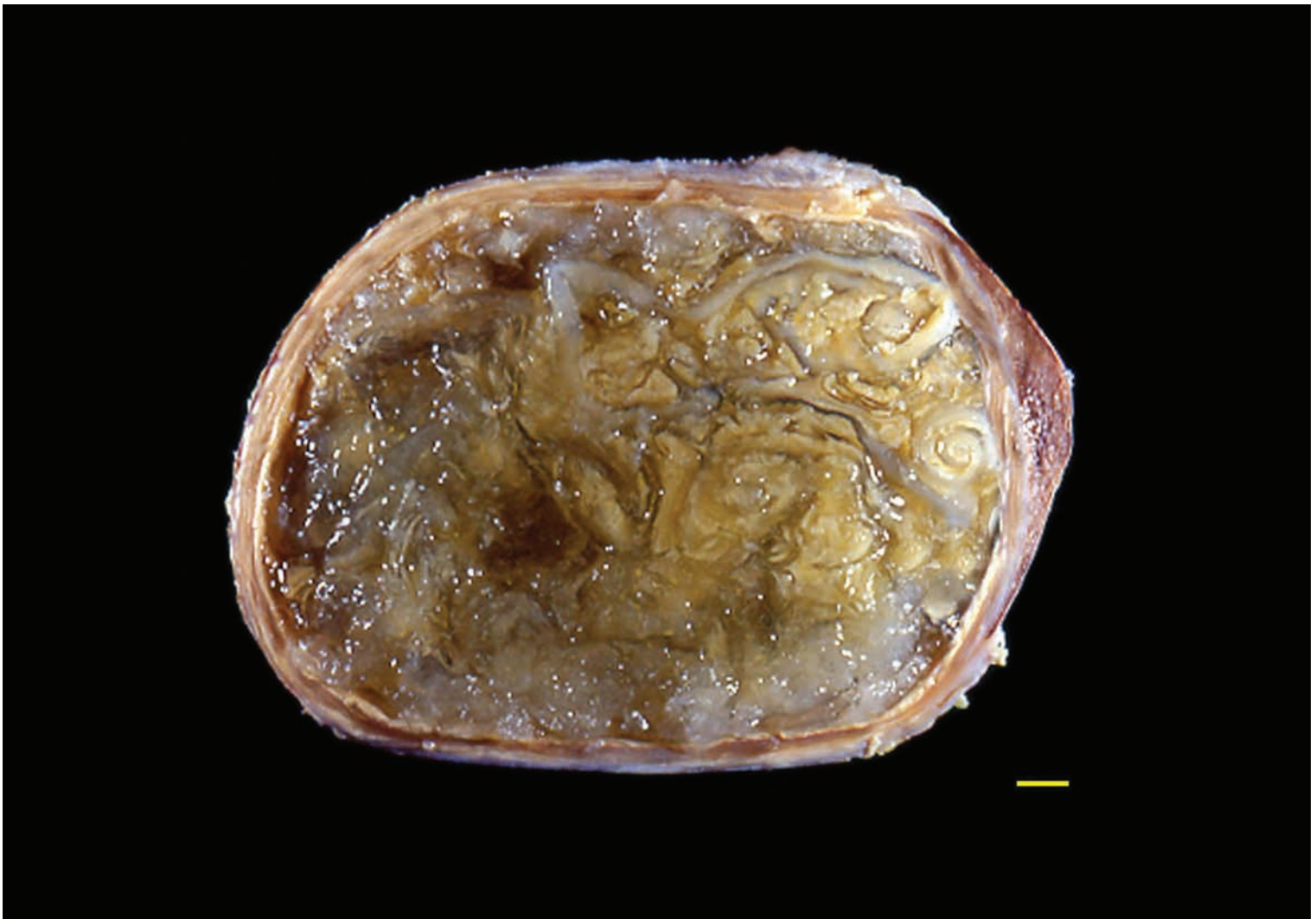

▲ Fig. 64.

Cisti iperlaminata caseosa-gelatinosa. La cavità è occupata da molti STL degenerati, diafani e di consistenza gelatinosa, e da altri più conservati, immersi in cospicue masse di materiale caseoso.

Hyperlaminated caseous-gelatinous cyst. Cavity filled with numerous diaphanous degenerated SLT of jelly-like consistency, and with better conserved SLT surrounded by large masses of cheese-like substance.





▲ Fig. 65.

Cisti iperlaminata caseosa-gelatinosa. Nella vasta porzione centrale della cavità sono presenti numerosi STL sovrapposti e ripiegati, immersi in una cospicua massa di materiale caseoso, e, a ridosso di questa, se ne ammassano molti altri, diafani e di consistenza gelatinosa.

Hyperlaminated caseous-gelatinous cyst. In large central portion of cavity numerous overlapping and extensively folded SLT, surrounded by large mass of cheesy material. Nearby other masses of diaphanous jelly-like substance.



▲ **Fig. 66.**

Cisti iperlaminata caseosa-gelatinosa analoga al reperto di Fig. 65, in cui, peraltro, a ridosso del pericistio, si individuano ancora molte CF collabite, strettamente stipate e del tutto sterili.

Hyperlaminated caseous-gelatinous cyst similar to specimen of Fig. 65. Near pericyst, numerous tightly packed, infolding and sterile DCs.

Tutte le forme iperlamine degenerate, indipendentemente dalla loro diversità, risultano caratterizzate, in genere, da dimensioni relativamente contenute (4-8 cm), per lo più assumono una forma sferoidale od ovoidale e presentano una parete costituita dal solo pericistio; questo, in particolare, è quasi sempre tappezzato sulla sua superficie interna da materiale giallastro di consistenza fibro-caseosa e risulta calcifico per ampi tratti. Il riscontro tra i vari STL di uncini residui e talora di protoscolici assai degradati o “mummificati”, permette, come nel caso delle cisti iperlamine, di considerare la maggior parte di queste forme come cisti ex-fertili. Nel complesso sono risultate un reperto assai frequente tanto da rappresentare circa il 60% del campione esaminato.

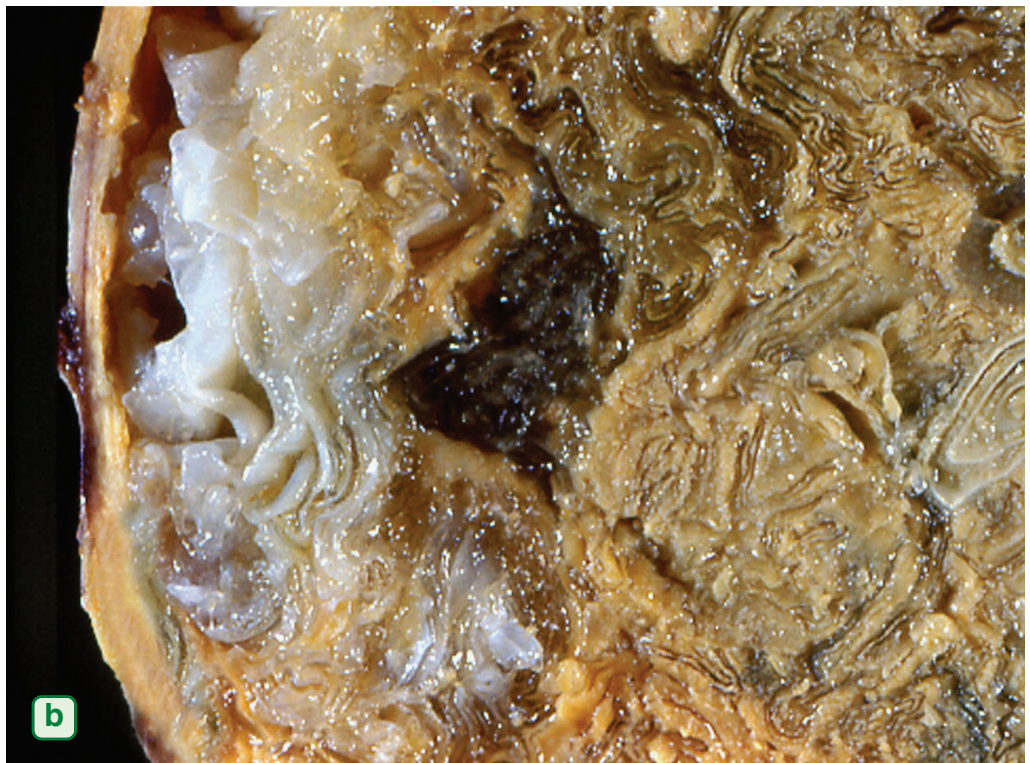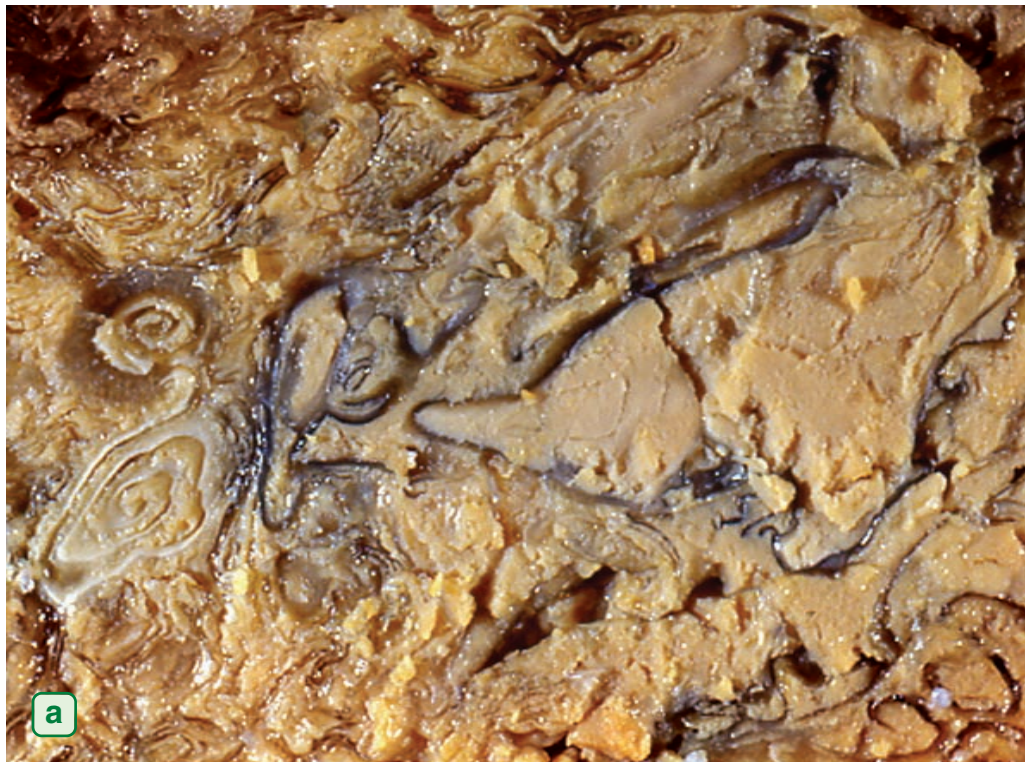Regardless of their differences, all the forms of degenerated hyperlaminated cysts are generally relatively small in size (4-8 cm), and spheroid or oval in shape, the wall being composed solely of the pericyst. The widely calcified pericyst is almost always found to be lined with a yellowish material of fibro-caseous consistency. The residual hooklets, and in some cases rather degraded or “mummified” protoscoleces, observed between the STL suggest, as for the hyperlaminated cysts, that the majority can be regarded as ex-fertile cysts. Overall, these cysts were observed fairly frequently, accounting for roughly 60% of the sample examined.



**Fig. 67a, b.** ►

Particolari della porzione centrale (a) e della parte periferica (b) del reperto di Fig. 66. In Fig. 67a gli STL sono immersi in quantità rilevanti di materiale caseoso; in Fig. 67b molti STL evidenziano una degenerazione di tipo gelatinoso e alcune CF collabite si trovano stipate contro il pericistio.

Detail of middle (a) and outer part (b) of specimen of Fig. 66. In Fig. 67a circumvolutated SLT surrounded by large quantities of cheesy material are visible. In Fig. 67b many SLT with jelly-like degeneration and some in-folding DCs, tightly packed against pericyst.



### Cisti sierosa

È una cisti del tutto peculiare, unico esemplare nell'intero campione, che in ogni caso individua una delle forme più degenerate del parassita. Risulta caratterizzata da una parete di consistenza ossea (l'apertura si è resa possibile soltanto con un seghetto), di spessore variabile (2-5 mm), con una superficie interna a contorni assai irregolari per la presenza di ammassi di materiale degenerato, compatto, resistente allo scollamento e alla disgregazione (Fig. 68).

La cavità è occupata da un fluido sieroso, assai denso, di colore giallo scuro contenente frustoli di materiale residuo, lembi di tessuto laminare (Fig. 69) e nel sedimento rari uncini residui. Si tratta evidentemente di una cisti morta ed altamente degenerata, che anche in considerazione dell'età del paziente operato (77 anni), individua una permanenza pluridecennale all'interno dell'ospite.

### Serous cyst

Only one specimen of this unique kind of cyst was identified in the sample, indeed one of the most degenerated forms of the parasite. The 2 to 5 mm thick, boney cyst wall (which could only be cut open with a small saw) had fairly irregular contours as it was covered with lumps of compact, non-runny and amalgamated degenerated material (Fig. 68).

The cavity is filled with a dark yellow serous fluid containing debris, fragments of laminated tissue (Fig. 69) and very few residual hooklets in the sediment. This dead, highly degenerated cyst is a clear indication that it had remained within the host for several tens of years, also considering the age of the patient (77 years).

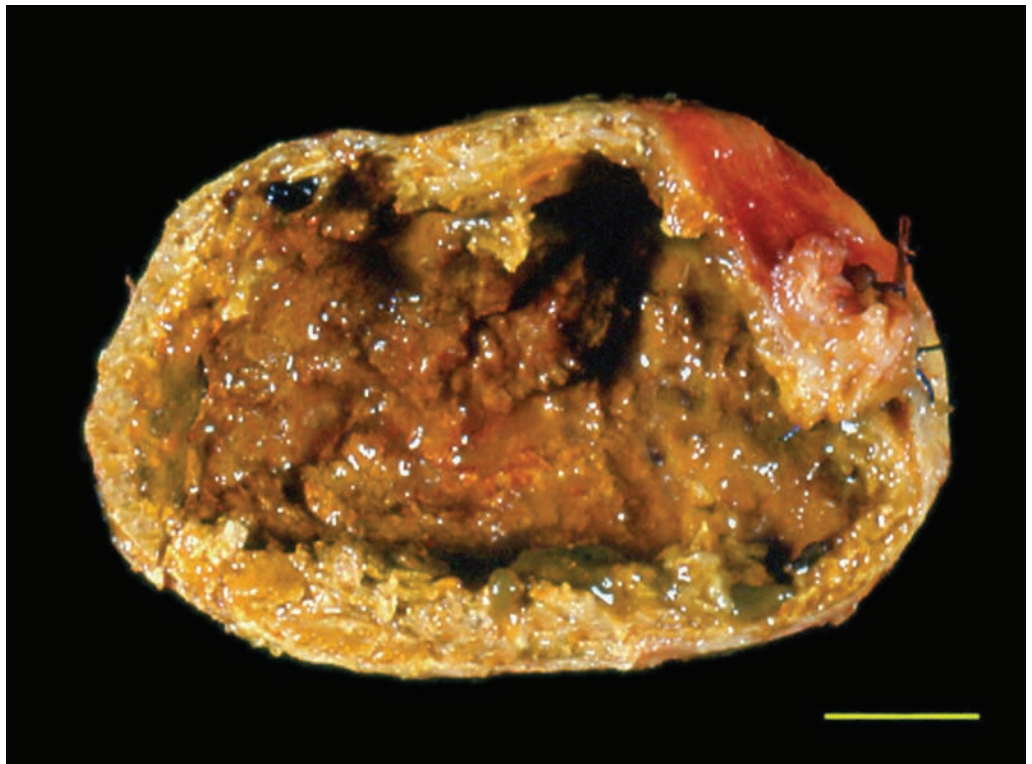


**Fig. 68.**



Cisti sierosa caratterizzata da una cavità occupata soltanto da materiale fluido di consistenza sierosa (vedi Fig. 69). La parete, di consistenza ossea, mostra la superficie interna assai irregolare per la presenza di ammassi di materiale degenerato, compatto, resistente allo scollamento e alla disgregazione.

Serous cyst. Cavity occupied solely by fluid substance of serous consistency (see Fig. 69). Inner surface of boney wall fairly irregular due to masses of degenerated, compact, non-runny and amalgamated material.

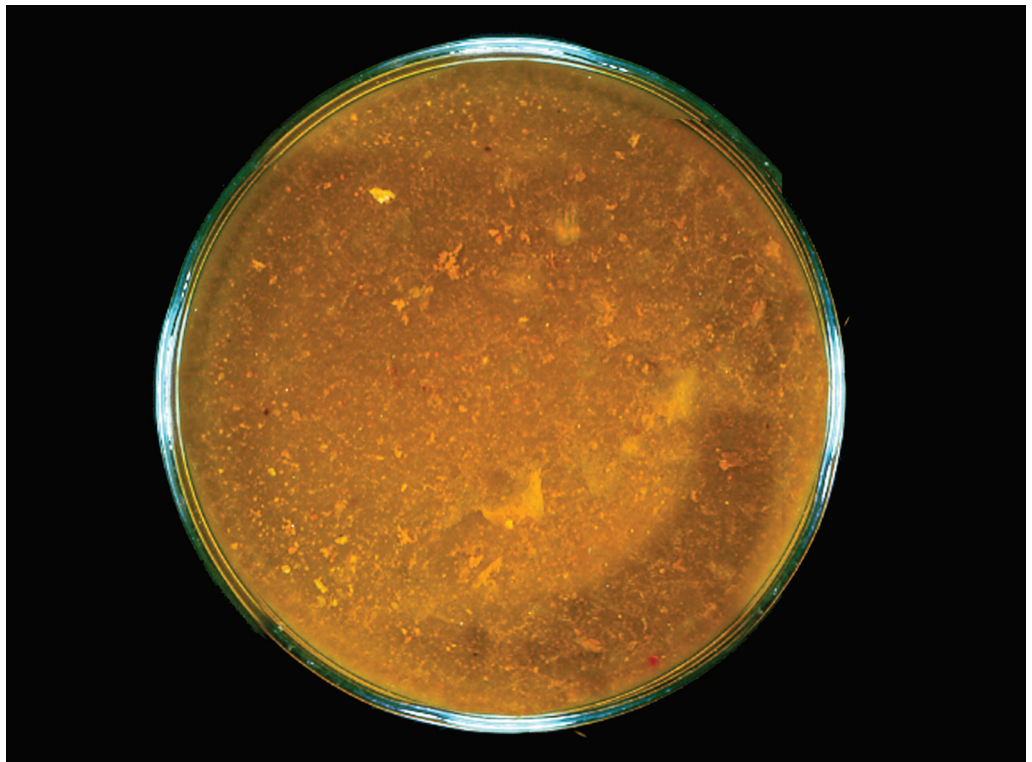


**Fig. 69.**



Campione del materiale presente nel reperto di Fig. 68, relativo a fluido sieroso assai denso, di colore giallo scuro, contenente numerosi frustoli residui e lembi di tessuto laminare degenerato.

Sample of material contained in specimen of Fig. 68. Fairly thick dark yellow serous fluid containing numerous debris and strips of degenerated laminated tissue.



### Acefalocisti

Analogamente alle cisti classiche e multivescicolari è un tipo di cisti noto da sempre. Risulta sempre sterile in quanto dotata di una membrana germinativa che non è in grado di produrre vescicole proligere e protoscolici e pertanto è caratterizzata da una cavità occupata soltanto da liquido idatideo.

Nell'unico reperto riscontrato, la parete, relativamente spessa, evidenzia soltanto la presenza del pericistio e dello strato laminare, risultando quindi priva della membrana germinativa (Fig. 70). La cavità è occupata soltanto da un fluido denso ed opalescente contenente masse di materiale albuminoso (Fig. 71), del tutto privo di eventuali uncini residui, presenti, come visto, nella maggior parte delle altre cisti sterili sopra descritte.

### Acephalocyst

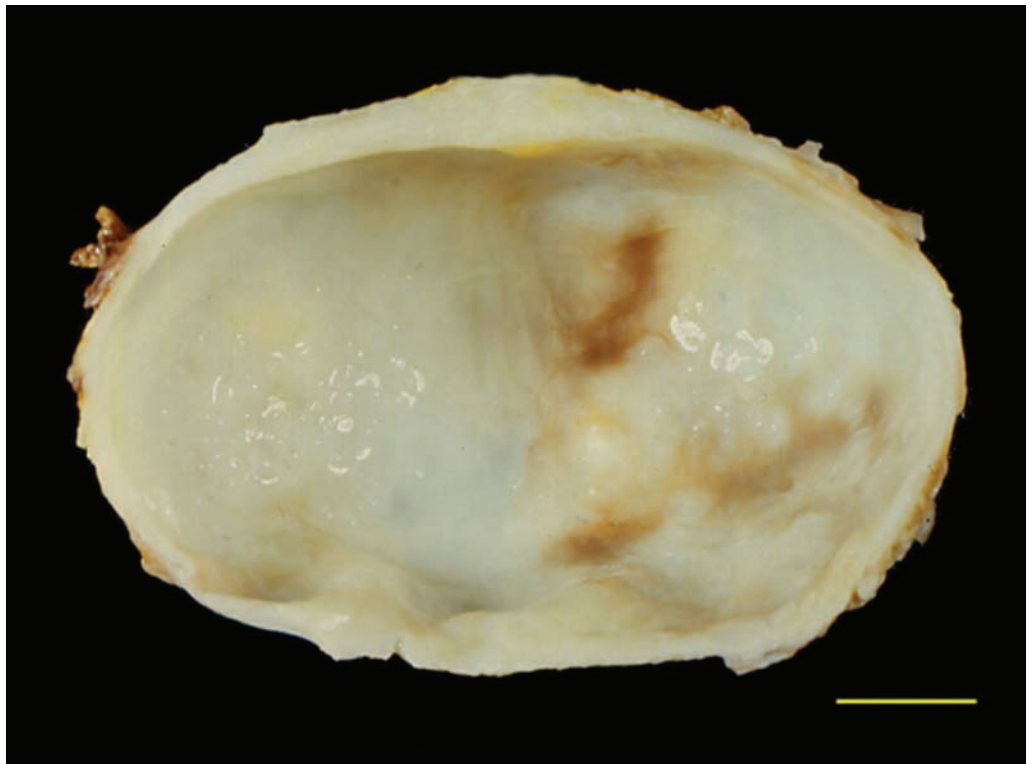Similarly to the classic and multivesicular cysts, acephalocysts have long been known. This type of cyst is always sterile as the germinal membrane is unable to produce brood capsules and protoscoleces and thus the cavity is filled simply with hydatid fluid.

Only one specimen was found in the sample examined. The relatively thick wall shows evidence of just the pericyst and the laminated layer, hence lacking of the germinal membrane (Fig. 70). The cavity is filled with a thick opalescent fluid containing albuminous material (Fig. 71). Unlike most of the other sterile cysts described above, no hooklets were detected.

**Fig. 70.** ►

Acefalocisti caratterizzata da una cavità occupata soltanto da materiale fluido (vedi Fig. 71) e da una parete costituita soltanto dal pericistio e dallo strato laminare.

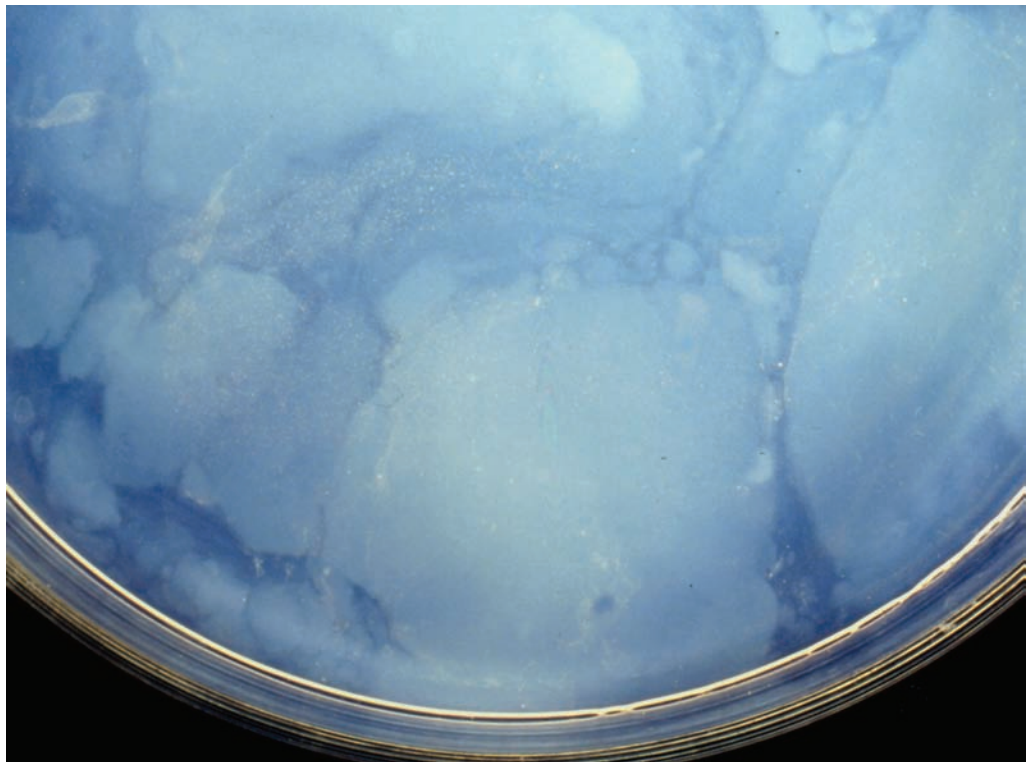
Acephalocyst. Cavity filled solely with fluid material (see Fig. 71) and wall composed simply of pericyst and laminated layer.



**Fig. 71.** ►

Campione del materiale presente nel reperto di Fig. 70, relativo a fluido denso ed opalescente contenente masse di consistenza ed aspetto albuminoso.

Sample of material contained in specimen of Fig. 70. Thick opalescent fluid containing lumps with appearance and consistency of soft-boiled egg white.



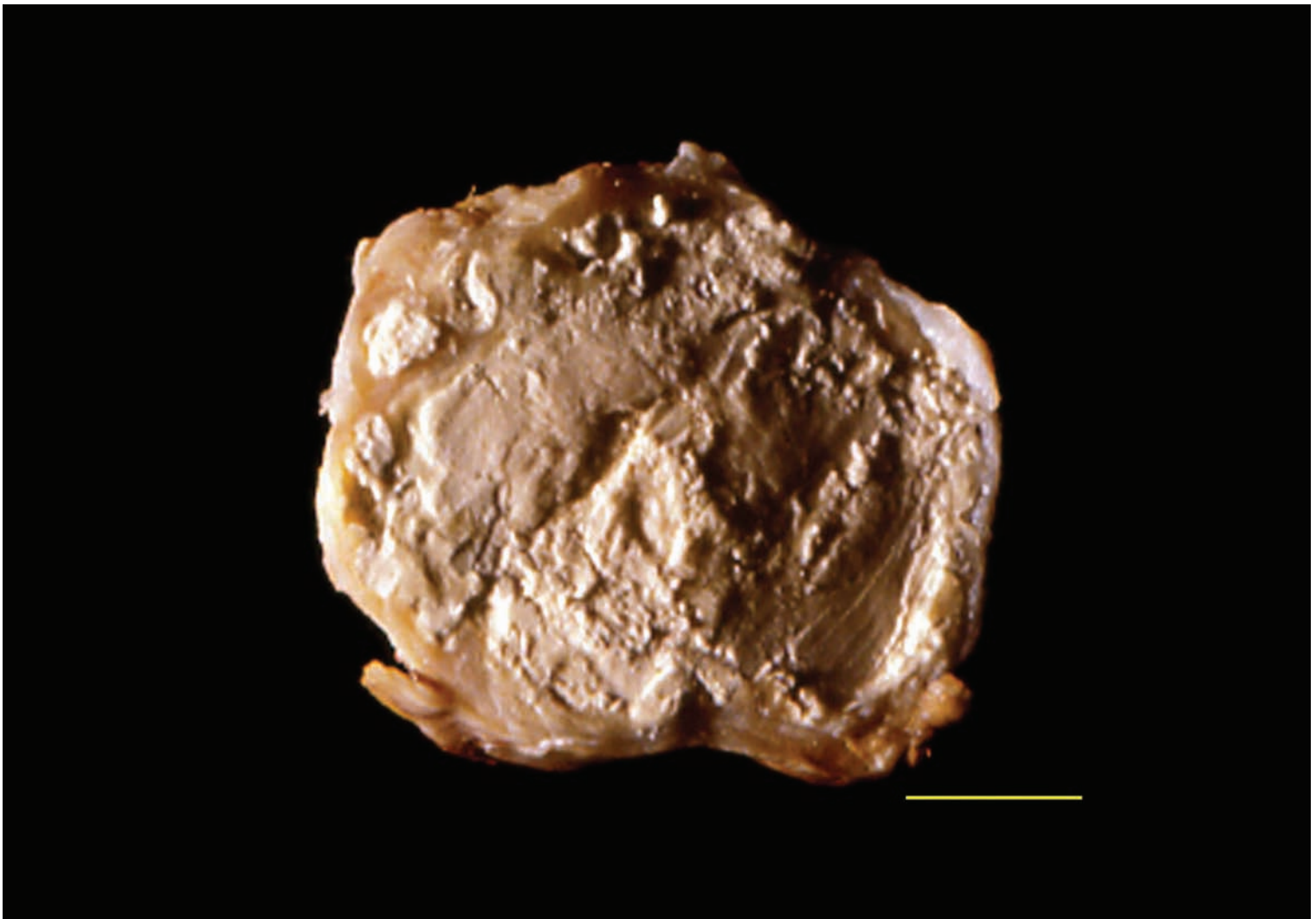
### Cisti caseosa

È un tipo di cisti completamente degenerata, caratterizzata da una cavità occupata esclusivamente da materiale denso, di colore giallastro, di consistenza cremosa o caseosa (Fig. 72), del tutto simile al materiale presente nelle cisti iperlamine caseose. La diversità con queste è unicamente legata all'assenza di STL, per cui si può ipotizzare che in questo caso la degenerazione caseosa inizi in una fase antecedente lo sviluppo di CF e prima dell'eventuale distacco dell'endocistio nella cavità. In questo unico caso riscontrato, il ritrovamento di scarsi uncini residui nel sedimento del materiale caseoso diluito, individua la condizione di cisti ex-fertile.

### Caseous cyst

This type of cyst is completely degenerated, the virtual cavity being occupied entirely by a thick yellowish substance of creamy or cheesy consistency, very similar to the material contained in the hyperlaminated caseous cysts (Fig. 72). The only difference with the latter lies in the absence of SLT, suggesting again that the caseous degeneration began prior to the development of DCs and to the endocyst detaching. Residual hooklets detected in the only caseous cyst identified, indicate that it was once fertile.





▲ Fig. 72.

Cisti caseosa. La cavità è occupata esclusivamente da materiale caseoso, non diverso da quello riscontrato nelle cisti iperlamine caseose.

Caseous cyst. Cavity filled solely with cheesy substance, similar to that observed in hyperlaminated caseous cysts.

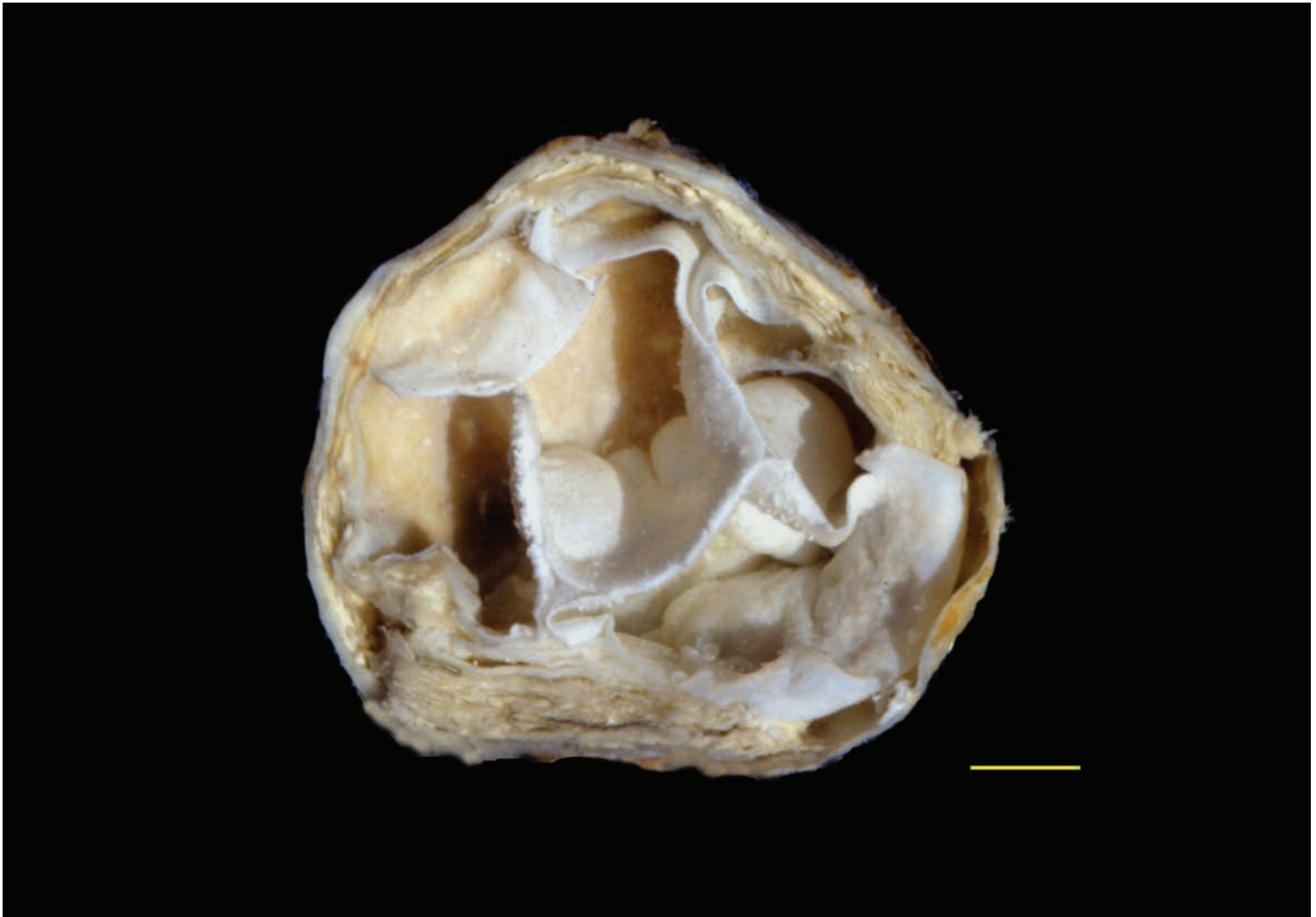

### Cisti settata

È una cisti riscontrata una sola volta e, a differenza di tutti gli altri reperti descritti, non è uniloculare; la cavità risulta infatti suddivisa in camere tra loro adiacenti, formate da pareti o setti interni, rivestiti da una membrana germinativa florida e fertile (Fig. 73). Riguardo alla loro formazione si potrebbe pensare ad un processo di fusione delle pareti di CF turgide, occupanti l'intera cavità. Il reperto esaminato presenta 6 distinte camere di diametro variabile tra 1,5 e 3 cm, contenenti liquido e sabbia idatidea e numerose vescicole proligere adese alle pareti.

### Septated cyst

Again only one cyst of this type was identified in the sample. Unlike all the other specimens described, this is not a unilocular cyst as the cavity is divided into chambers consisting of internal walls or septa, lined with a florid and fertile germinal membrane (Fig. 73). These chambers are thought to have formed by the fusion of the walls of turgid DCs, occupying the whole cavity. The specimen examined here had six chambers ranging from 1.5 to 3 cm in diameter containing hydatid sand with numerous brood capsules attached to the walls.



▲ Fig. 73.

Cisti settata caratterizzata da una cavità suddivisa in camere tra loro adiacenti, formate da pareti o setti interni, rivestiti da una membrana germinativa florida e fertile.

Septated cyst. Cavity divided into chambers formed by walls or internal septa lined with florid, fertile germinal membrane.

### Considerazioni conclusive

Nel loro insieme, i diversi tipi di cisti descritti, oltre all'elevata complessità, evidenziano anche una marcata variabilità morfo-strutturale, accentuata dall'esistenza di numerose “*forme di transizione*”. Pertanto, come già descritto da Bortoletti et al. (2004), considerando i singoli reperti come distinti tasselli relativi alle diverse fasi evolutive del parassita, si può tentare, attraverso un loro adeguato riordino, di delineare il succedersi degli eventi che caratterizzano l'attuazione del ciclo vitale della forma larvale di *E. granulosus* (evoluzione, degenerazione e morte) nel fegato dell'uomo (Fig. 74).

La *cisti uniloculare classica* fertile, sviluppatasi nel corso degli anni (Fig. 74a), in seguito alla vescicolazione dei protoscolici e alla formazione di CF endogene evolve in *cisti multivescicolare* (Fig. 74b, c). Fintanto che lo spazio del cavo cistico lo consente tutte le CF risultano turgide e sferoidali (Fig. 74b), quando poi queste incrementano di numero, iniziano a collassare per reciproca compressione (Fig. 74c). A causa di ciò, nell'interno della cavità le pareti di CF strettamente stipate formano masse più o meno cospicue di STL più volte ripiegati e tra loro embricati, e pertanto la cisti si trasforma in una peculiare “*forma di transizione multivescicolare-iperlaminata*” (Fig. 74d).

### Conclusive remarks

Taken as a whole, the different types of cysts described above exhibit, apart from high complexity, a strong morpho-structural variability, accentuated by the existence of numerous “*transitional forms*”. As already described by Bortoletti et al. (2004), considering each specimen as another piece of the puzzle of parasite development, by rearranging these pieces we can attempt to define the succession of events characterizing the life cycle of the larval form of *E. granulosus* (development, degeneration and death) in the human liver (Fig. 74).

As it develops over the years, the *classic* fertile *unilocular cyst* (Fig. 74a), evolves into a *multivesicular cyst*, as the result of vesiculation of the protoscolices and budding of DCs (Fig. 74b, c). As long as there is sufficient space within the cyst cavity all the DCs will remain turgid and spheroid (Fig. 74b). As the number of DCs increases, so they are mutually compressed and start to collapse (Fig. 74c). Consequently the walls of the closely packed DCs form more or less extensive masses of extensively folded and overlapping SLT. At this point, the cysts are transformed into a peculiar “*multivesicular-hyperlaminated transitional form*” (Fig. 74d).

L'ulteriore produzione di CF o cisti nipoti negli spazi residui, fa sì che tutta la cavità venga completamente stipata da STL, per cui la cisti diviene *iperlaminata* (Fig. 74e). Spesso in molte cisti multivescicolari a questo processo di trasformazione concorre anche l'endocistio delle cisti madre dopo la sua espansione e il suo distacco dal pericistio, andando talora a costituire una delle porzioni più cospicue degli STL presenti nella cavità cistica. Questo tipo di evoluzione condiziona la fertilità della cisti che diminuisce gradualmente con l'incremento degli STL: quando nella cavità cistica non residua più spazio vitale, nessun lembo di membrana germinativa delle CF è più in grado di produrre vescicole proligere e protoscolici. In pratica si assiste ad una sorta di "effetto boomerang" per cui una eccessiva (o continua) produzione di CF diventa nociva per la stessa forma larvale, che, paradossalmente, nel corso degli anni, diviene sterile e si avvia a concludere in tal modo il suo ciclo vitale.

Further production of daughter or grand-daughter cysts in the remaining spaces results in the cavity becoming crammed with SLT, so the cyst is transformed into a *hyperlaminated cyst* (Fig. 74e). In many multivesicular cysts, after enlargement and detachment from the pericyst, the endocyst of the mother cysts is often involved in the transformation process, accounting for a large part of the SLT that forms in the cyst cavity. This type of evolution affects cyst fertility, which diminishes as the SLT gradually increase. When no space remains in the cyst cavity, the DCs' germinal membrane is no longer able to produce brood capsules and protoscoleces. In practice, a boomerang effect is generated whereby the excessive (or continual) production of DCs actually becomes deleterious for the larval form itself, that, paradoxically, becomes sterile over the years, and starts approaching the end of its life cycle.

Durante il lento succedersi degli eventi descritti le cisti possono andare incontro ad ulteriore degrado, evidenziando nei diversi casi accumulo di materiale caseoso, granuloso e gelatinoso, e pertanto evolvono in cisti *iperlamine caseose* (Fig. 74f<sub>1</sub>, h, m, l), *iperlamine granulose* (Fig. 74i) e *iperlamine gelatinose* (Fig. 74f<sub>2</sub>). Come descritto, le cisti iperlamine caseose evidenziano una elevata variabilità riguardo alle quantità di materiale caseoso e di STL presenti al loro interno e ciò è da mettere in correlazione con il diverso momento in cui la degenerazione ha inizio: nel caso in cui questa avvenga tardivamente in cisti contenenti molte CF compresse ed endocistio collassato, la cavità sarà occupata in modo preponderante da STL rispetto a scarse masse di materiale caseoso (Fig. 74f<sub>1</sub>, h); qualora invece la degenerazione inizi precocemente, dopo la formazione di un numero contenuto di CF (Fig. 74m) o ancora prima, subito dopo il distacco dell'endocistio (Fig. 74l), la cavità conterrà soprattutto materiale caseoso e pochi STL. Se, infine la degenerazione anticipa anche la produzione di CF ed il distacco dell'endocistio, la cisti risulterà soltanto *caseosa* (Fig. 74g).

During the slow succession of events described above, the cysts can undergo further degeneration, resulting in the different cases in a build up of caseous, granular or gelatinous material, evolving that is into *hyperlaminated caseous* (Fig. 74f<sub>1</sub>, h, m, l), *hyperlaminated granular* (Fig. 74i) and *hyperlaminated gelatinous* cysts (Fig. 74f<sub>2</sub>). As mentioned, the quantity of cheese-like material and SLT contained in hyperlaminated caseous cysts varies significantly depending upon when degeneration actually commences. When degeneration occurs later in cysts containing numerous compressed DCs and with collapsed endocyst, the cavity will be occupied chiefly by SLT with little caseous material (Fig. 74f<sub>1</sub>, h). When, on the other hand, degeneration takes place prematurely, after the production of a small number of DCs (Fig. 74m) or even earlier, right after detachment of the endocyst (Fig. 74l), the cavity will contain predominantly caseous material and few SLT. Lastly, if degeneration initiates prior to the budding of DCs and detachment of the endocyst, then the cysts will contain solely caseous material (Fig. 74g).



## Conclusive remarks

Le cisti iperlamine granulose (Fig. 74i) e le cisti iperlamine gelatinose (Fig. 74f<sub>2</sub>), risultano invece sempre stipate in prevalenza da STL e da masse contenute di materiale degenerato, disposte soprattutto a ridosso del pericistio, consentendo di ipotizzare che il processo degenerativo, in questi casi, inizi in cisti di molti anni, dopo la produzione di CF e l'eventuale distacco e ripiegamento dell'endocistio.

È evidente che i vari tipi di cisti iperlamine fanno riferimento a forme ormai morte del parassita, che tuttavia possono persistere nell'ospite per molti anni ed in modo del tutto silente. Il riscontro di uncini residui o di protoscolici altamente degenerati nella maggior parte di queste indica che tali reperti fanno riferimento a cisti ex-fertili, e ciò avvalorava il corso degli eventi sopra delineato.

Hyperlaminated granular (Fig. 74i) and hyperlaminated gelatinous cysts (Fig. 74f<sub>2</sub>), are instead filled chiefly with tightly packed SLT but only contain small masses of degenerated matter, concentrated close to the pericyst. This suggests that the degenerative process commences in old cysts, after the production of DCs and detachment and folding of the endocyst.

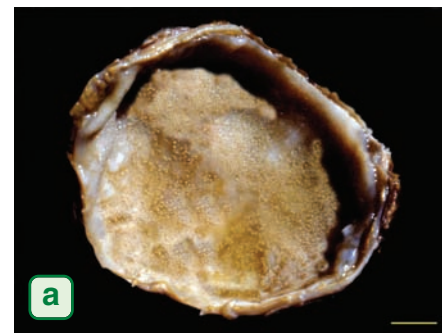
Clearly the different types of hyperlaminated cysts are dead forms of the parasite which can however remain silent for very many years in the host. The residual hooklets and highly degenerated protoscoleces observed in most of the hyperlaminated cysts, are evidence that the specimens were formerly fertile, thus confirming the succession of events outlined above.

**Fig. 74.** ►

Quadro descrittivo della possibile evoluzione della forma larvale di *E. granulosus* nel fegato dell'uomo (Bortoletti et al., 2004). Le frecce indicano le trasformazioni da una tipologia di cisti all'altra che possono avvenire nel corso del tempo. In particolare sono rappresentate le seguenti cisti: a) uniloculare classica; b) e c) multivescicolare; d) forma di transizione multivescicolare-iperlaminata; e) iperlaminata; f<sub>1</sub>), h), m), l) iperlaminata caseose; f<sub>2</sub>) iperlaminata gelatinosa; i) iperlaminata granulosa; g) caseosa.

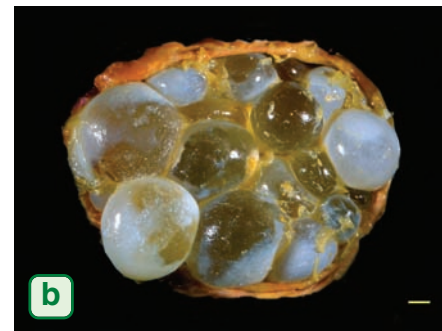
Illustration of possible evolution of *E. granulosus* larval form in human liver (Bortoletti et al., 2004). Arrows indicate transformations from one type of cyst to another that can take place over time. In particular the pictures shows the following cysts: a) classic unilocular; b) and c) multivesicular; d) multivesicular-hyperlaminated transitional form; e) hyperlaminated; hyperlaminated caseous; f<sub>1</sub>), h), m), l) hyperlaminated gelatinous; f<sub>2</sub>) hyperlaminated granular; g) caseous.

(bar = 1cm)



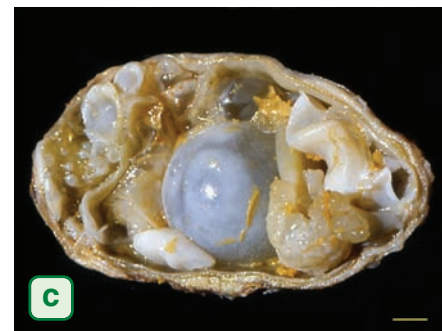**a**

classic unilocular cyst



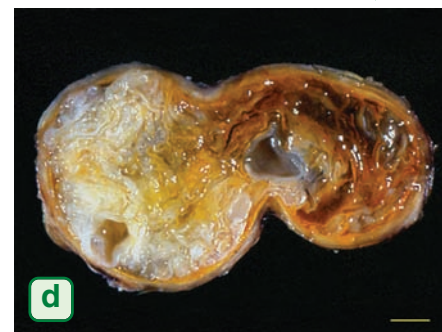**b**

multivesicular cyst



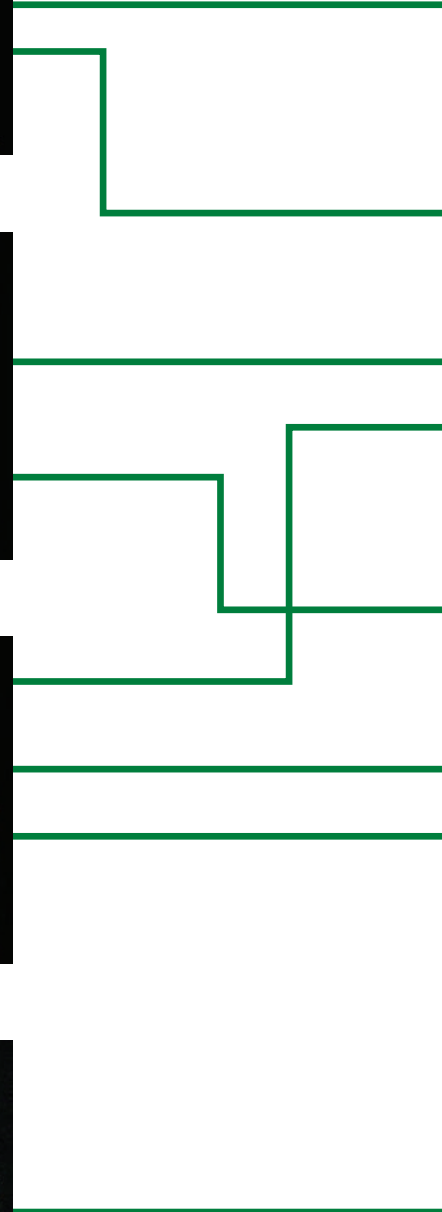
**c**

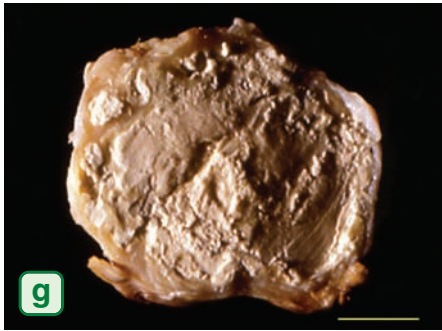
multivesicular cyst



**d**

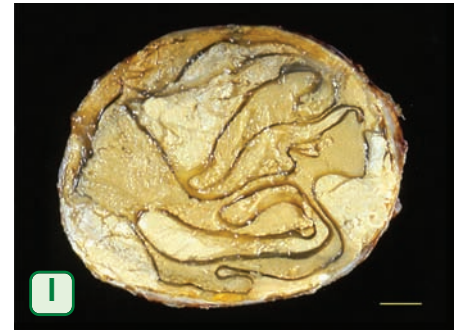
multivesicular-hyperlaminated transitional form





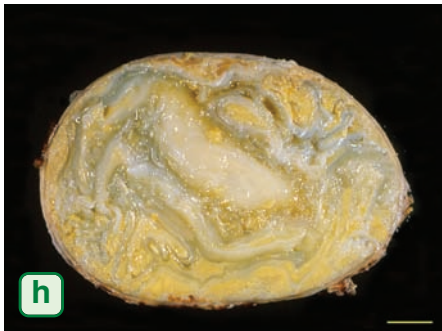
**g**

caseous cyst



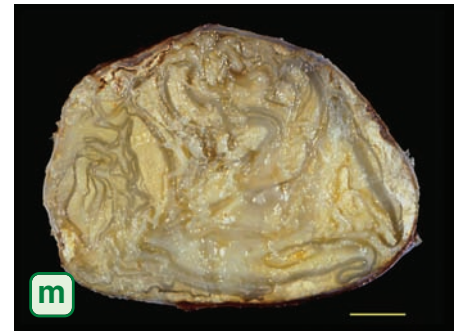
**l**

hyperlaminated caseous cyst



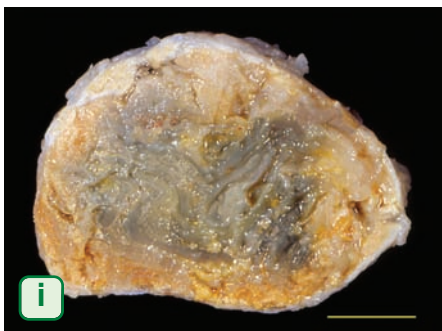
**h**

hyperlaminated caseous cyst



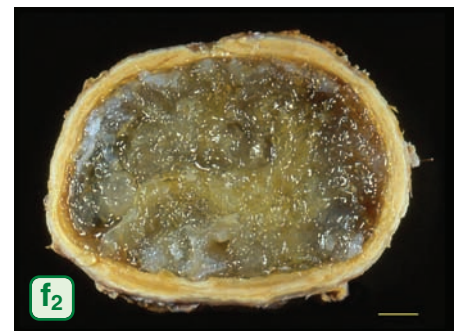
**m**

hyperlaminated caseous cyst



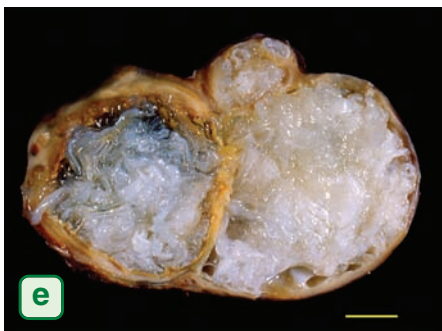
**i**

hyperlaminated granular cyst



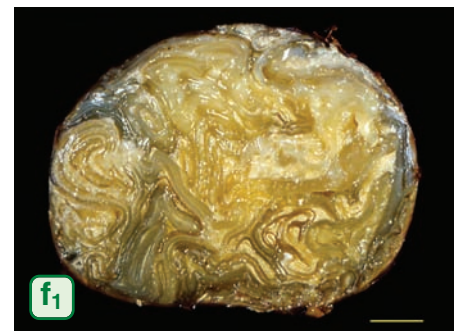
**f<sub>2</sub>**

hyperlaminated gelatinous cyst



**e**

hyperlaminated cyst



**f<sub>1</sub>**

hyperlaminated caseous cyst



# Seconda parte

---

## Second part





# Echinococcosi Cistica

Elementi di diagnosi per immagine,  
trattamento e follow-up

---

## Cystic Echinococcosis

Imaging, treatment and follow-up

**Enrico Brunetti, Luca Piccoli,  
Francesca Tamarozzi, Antonella Grisolia, Carlo Filice**

*Dipartimento di Malattie Infettive  
IRCCS Fondazione Policlinico "San Matteo", Università di Pavia  
WHO Collaborating Centre for Clinical Management of  
Cystic Echinococcosis*



Diagnosi e classificazione WHO/IWGE  
delle immagini ecografiche delle cisti

---

Diagnosis and WHO/IWGE classification  
of ultrasound images of cysts





### Ecografia

La gestione clinica dell'Echinococcosi Cistica (EC) è stata cambiata radicalmente dall'introduzione delle moderne tecniche di immagine, tra le quali l'ecografia è la più utilizzata per i suoi noti vantaggi:

- La sua versatilità, assieme alla riduzione di dimensioni degli ecografi e al miglioramento della qualità dell'immagine apportato dai continui progressi dell'elettronica, ha reso l'ecografia fondamentale per la diagnosi, la terapia (come guida per il trattamento percutaneo), il controllo della risposta al trattamento e il follow-up.
- L'ecografia è sempre più usata anche per condurre studi di popolazione dal momento che è più sensibile e specifica rispetto alla sierologia.
- L'ecografia permette inoltre di esplorare tutti gli organi e i distretti, ad eccezione dell'osso e del polmone interno, e l'area più spesso studiata con questo mezzo è l'addome.

### Ultrasound

The clinical management of Cystic Echinococcosis (CE) has been radically changed by the introduction of modern imaging techniques, of which ultrasound (US) is the most widely used because of its well known advantages:

- Its versatility, together with the reduction in size of scanners and the improvement in image quality brought about by continuous progress in the field of electronics, has made US crucial for diagnosis, therapy (as a guide for percutaneous treatments), monitoring of treatment outcome and follow-up.
- US is also increasingly used to conduct population studies as it is more sensitive and specific than serology.
- US can explore all organs and districts with the exception of bone and the inner lung, with the abdomen being its most frequently studied location.

- Il fegato è l'organo più frequentemente colpito (70-75%) e l'ecografia ha permesso di investigare i vari stadi di involuzione o l'assenza della cisti. Quindi è ora possibile comprendere almeno alcuni stadi della sua storia naturale (cioè cosa succede alla cisti quando non viene trattata).
  - Nel corso degli anni sono state proposte diverse classificazioni sonografiche, da quelle più semplici a quelle più complesse. La classificazione di Gharbi è sempre stata ampiamente utilizzata, ma nel 2003 il Gruppo informale di lavoro sull'echinococcosi dell'Organizzazione Mondiale della Sanità (WHO-IWGE) ha proposto una classificazione standardizzata che suddivide la cisti in attive, transizionali e inattive.
  - L'ecografia non utilizza le radiazioni ionizzanti, quindi è sicura e ripetibile, ed è adatta a monitorare una malattia cronica come l'EC.
- The liver is the most frequent location (70-75%) of the cysts and US has made possible the investigation of the various stages of involution, or lack of the cyst. It is now possible to understand at least some stages and the progression of its natural history (i.e. what happens when the cyst is left untreated).
  - Several sonographic classifications have been proposed over the years, ranging from simple to complex. Gharbi's classification is still widely employed, but in 2003 the World Health Organization - Informal Working Group on Echinococcosis (WHO-IWGE) issued a standardized classification in which cysts are grouped as active, transitional and inactive. This is also the first classification that is produced by a consensus of experts and it offers clear advantages over others.
  - Because US does not use ionizing radiation, it is repeatable, hence particularly well suited to monitoring a chronic disease such as CE.

- Gli echi sono generati all'interfaccia di mezzi con impedenza acustica diversa. Quando le interfacce sono assenti, nei mezzi omogenei come i liquidi, non si producono echi ed il mezzo è anecogeno (nero) Quindi, la componente liquida di una cisti è immediatamente visibile.
  - La presenza di cisti figlie è fondamentale per la diagnosi di vitalità.
  - La suddivisione delle cisti in tre gruppi: attive, inattive e transizionali ha importanti implicazioni cliniche.
- With US, echoes are produced at the interfaces between media of different acoustic impedance. When no such interfaces exist, i.e. the medium is homogenous, the image is black (anechogenic). Thus, the fluid component of a cyst is immediately visible.
  - Crucial to establishing a diagnosis of viability is the presence of daughter cysts. This has important implications in clinical decision making.
  - The ability to differentiate three groups: active, inactive and transitional has important implications for clinical decision-making.

## Ecografia e sierologia

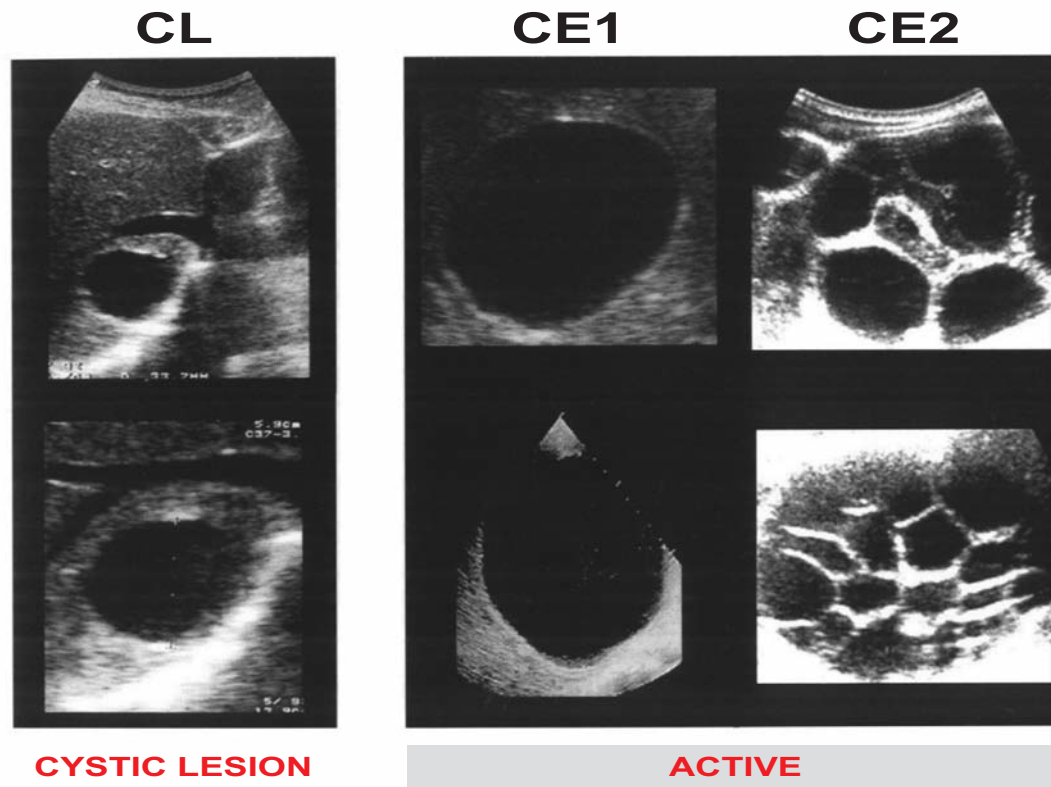
La sierologia è un approccio complementare alla diagnosi ecografica di EC.

In teoria, la sierologia dovrebbe risultare positiva nei pazienti con cisti attive (CE1 e CE2) e transizionali (CE3a, CE3b), mentre è quasi sempre negativa nei pazienti con cisti inattive (CE4-CE5). In pratica, ci sono numerose eccezioni.

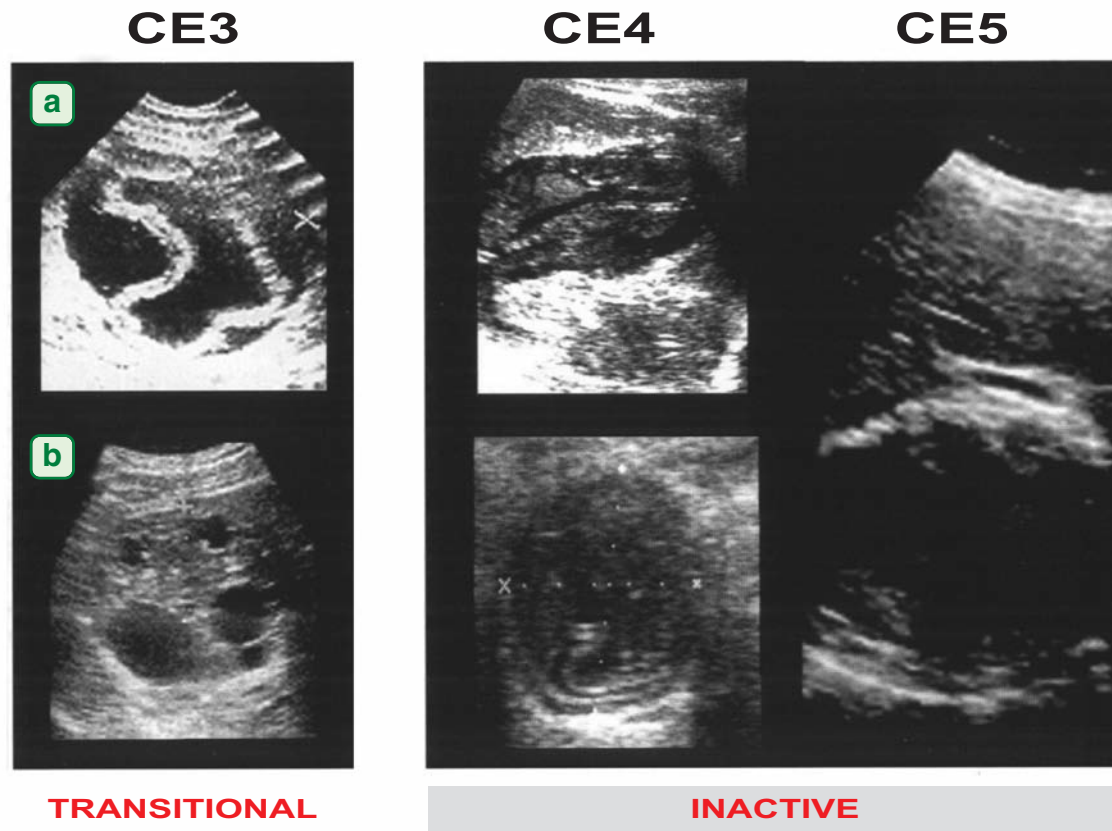
## Ultrasound and serology

Serology is a complementary approach to US diagnosis of CE.

Ideally, serology should test positive in patients with active cysts (CE1 or CE2) and transitional cysts (CE3a or CE3b), and should test negative in patients with inactive cysts (CE4 or CE5). Numerous exceptions exist.



## WHO-IWGE classification of ultrasound images of Cystic Echinococcosis cysts



WHO-IWGE\* classification of ultrasound images of Cystic Echinococcosis cysts  
*Classificazione WHO-IWGE delle immagini ecografiche delle cisti nell'Echinococcosi Cistica*

\*WHO-IWGE = World Health Organization – Informal Working Group on Echinococcosis  
(Gruppo informale di lavoro sull'echinococcosi dell'Organizzazione Mondiale della Sanità)



### CL

Lesione Cistica uniloculare con contenuto uniforme e anecogeno, non chiaramente delimitata da una rima iperecogena (parete cistica non visibile). Normalmente rotondeggiante, ma potrebbe essere anche ovale. I segni clinici non sono patognomonic. La diagnosi differenziale di queste lesioni richiede ulteriori tecniche diagnostiche.

### CE1

Cisti attiva, uniloculare semplice con contenuto uniforme anecogeno. La cisti potrebbe mostrare echi sottili a causa dello spostamento della sabbia idatidea. La parete cistica è visibile. Normalmente la cisti è rotonda o ovale (Fig. 1).

### CL

Unilocular Cystic lesion with uniform anechoic content, not clearly delimited by an hyperechoic rim (=cyst wall not visible). Normally round but may be oval. The clinical signs are not pathognomonic. Differential diagnosis of these cystic lesions require further diagnostic techniques.

### CE1

Active, unilocular cyst with uniform anechoic content. Cyst may exhibit fine echoes due to shifting of hydatid sand. Cyst wall is visible. Normally round or oval (Fig. 1).

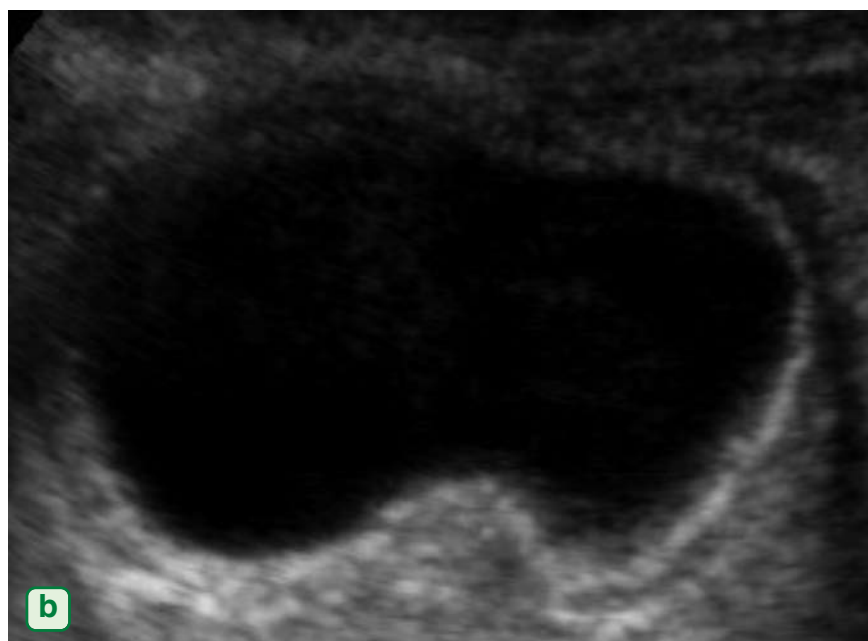
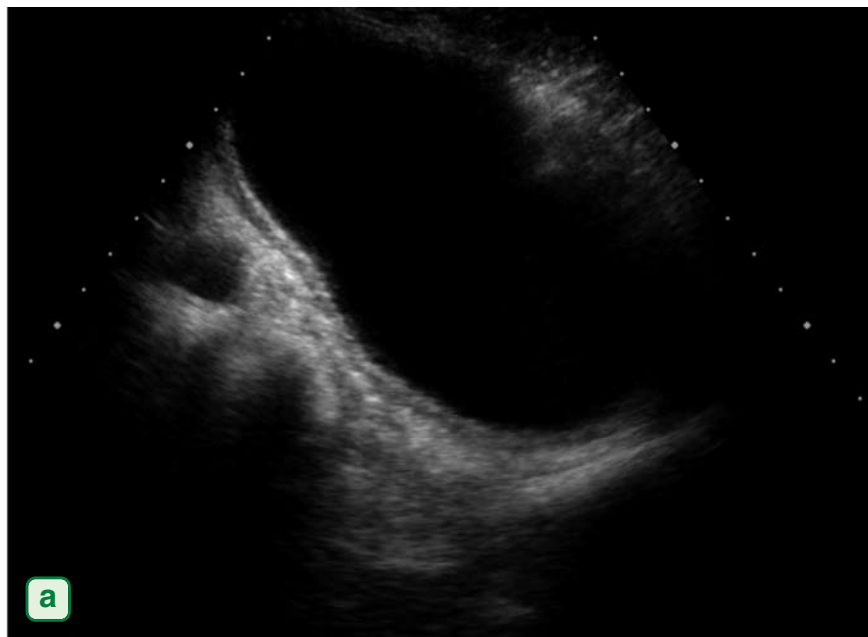
**Fig. 1a, b.** ►

Cisti uniloculare CE1 (Fig. 1a nell'area pelvica, Fig. 1b nel fegato) dove è visibile una doppia parete (il pericistio all'esterno e l'endocistio all'interno).

Questa caratteristica, anche se non sempre presente, è patognomica della natura parassitaria della lesione.

CE1 cyst (Fig. 1a in the pelvis, Fig. 1b in the liver) where a double wall (outer pericyst, inner endocyst) is seen.

This feature, although not always present, is pathognomonic of the echinococcal nature of the lesion.



## CE2

Cisti attiva, multivescicolare, multisetata; le cisti settate presentano cisti figlie che possono occupare parzialmente o totalmente la cisti madre uniloculare. La parete cistica è visibile. Le cisti CE2, di solito, sono rotonde o ovali e fertili (Fig. 2).

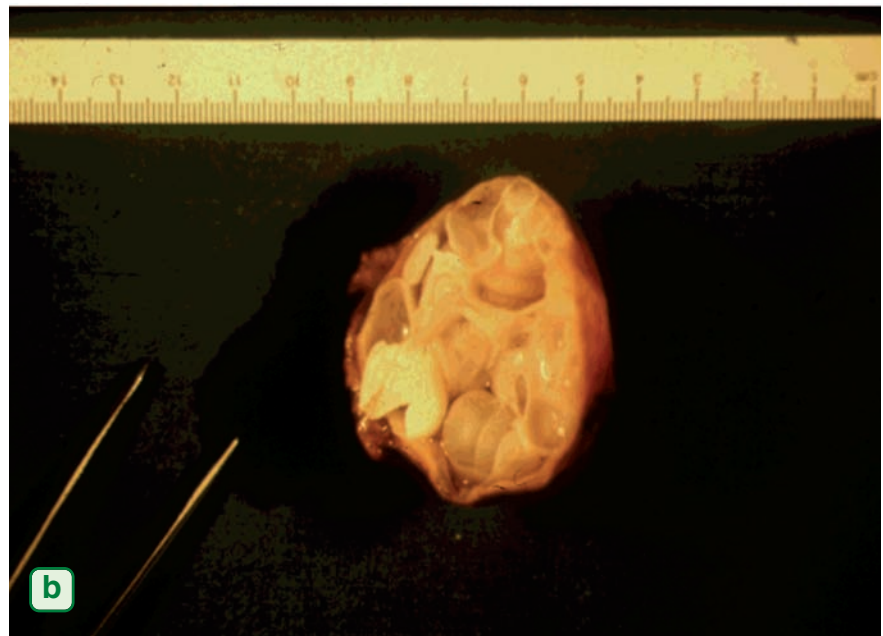
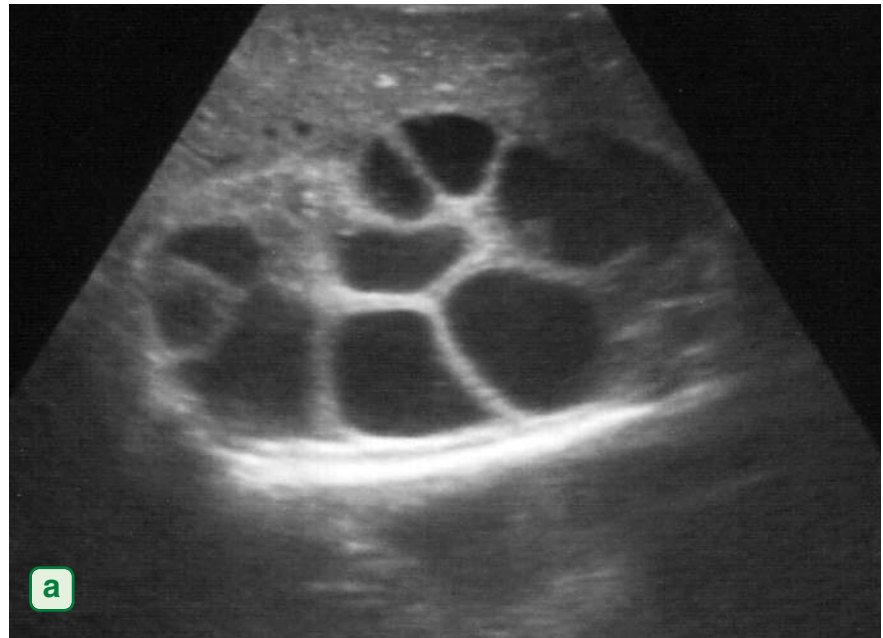## CE2

Active and multivesicular, multiseptated cyst; septated cysts show daughter cysts that may partly or completely fill the unilocular mother cyst. The cyst wall is visible. Usually CE2 cysts are round or oval and fertile (Fig. 2).

**Fig. 2a, b.** ►

Cisti di tipo CE2, i cui setti sono prodotti dalle pareti adiacenti delle cisti figlie.  
La Fig. 2b mostra una sezione trasversale di una cisti CE2. Sono visibili diverse cisti figlie.

CE2 type, where the septations are produced by the adjacent walls of daughter cysts.  
Fig. 2b shows a cross-section of a pathological specimen of CE2 type; several daughter cysts are seen.



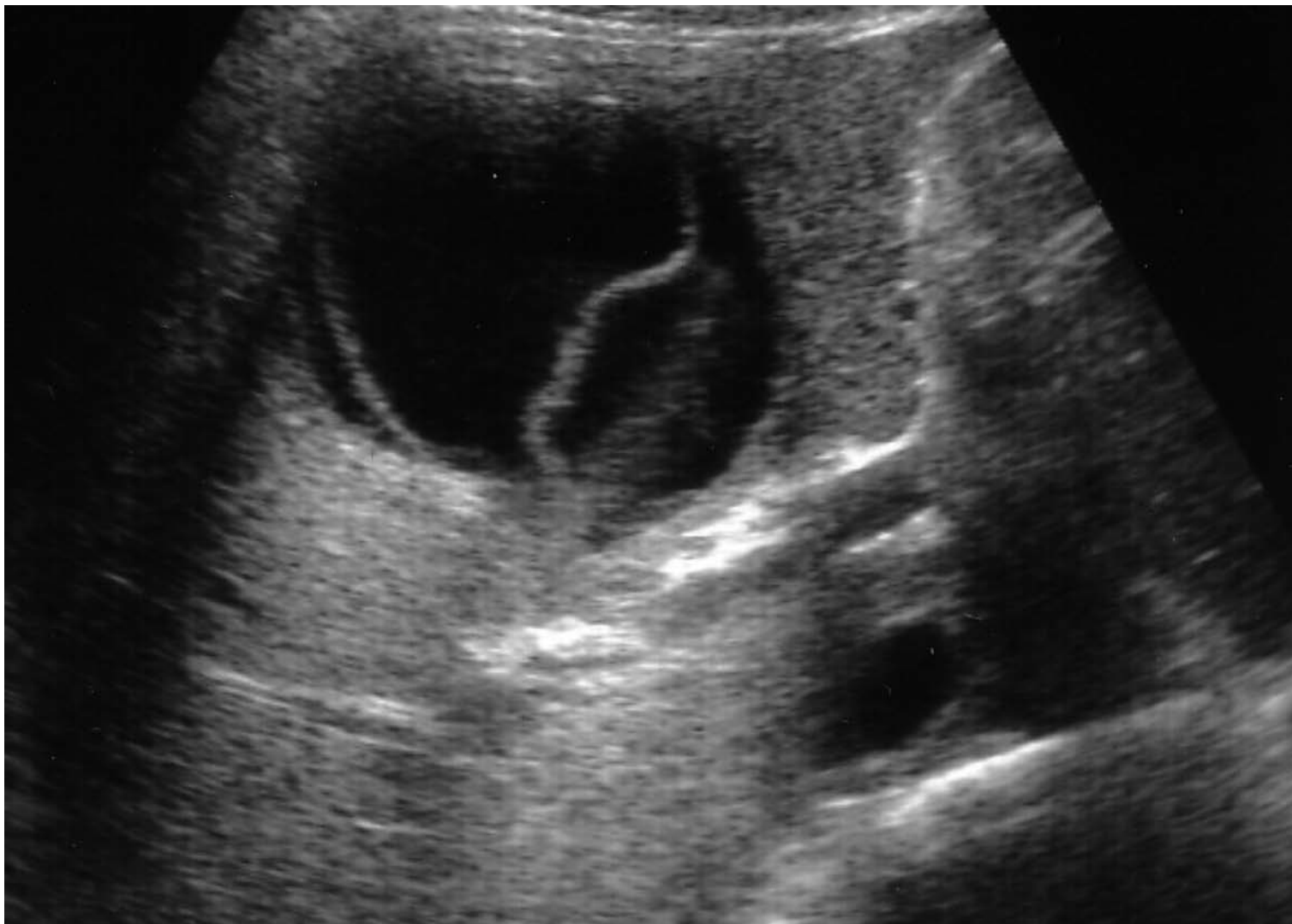### CE3

Cisti di transizione, uniloculare, che può contenere cisti figlie. Contenuto anecogeno con distacco della membrana laminata dalla parete cistica, visibile come membrana fluttuante. La forma della cisti può essere meno arrotondata, a causa della minore pressione intracistica del fluido interno. La CE3 è, di solito, una cisti che va incontro a degenerazione, ma qualche volta presenta cisti figlie (Figg. 3-5).

### CE3

Transitional, unilocular cyst, which may contain daughter cysts. Anechoic content with detachment of laminated membrane from the cyst wall, visible as floating membrane. Cyst shape may be less rounded due to decrease of intracystic fluid pressure. Cyst is usually starting to degenerate but may sometimes also present daughter cysts (Figs. 3-5).





▲ Fig. 3.

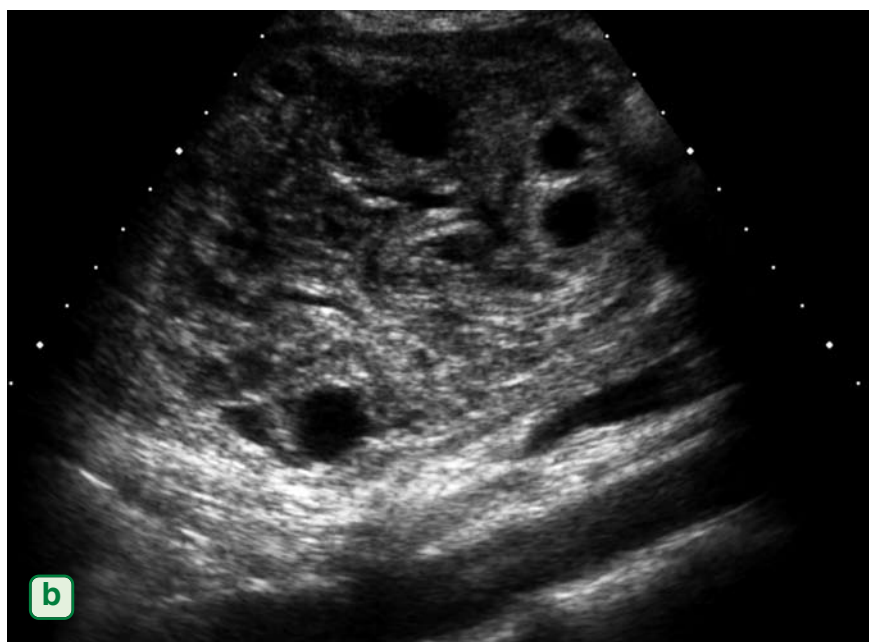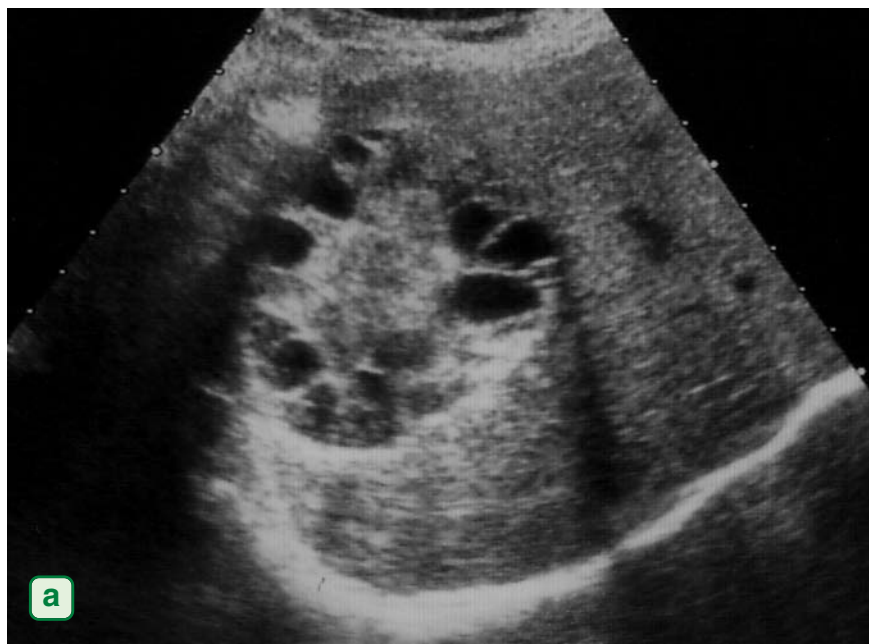Cisti di tipo CE3a, con l'endocistio distaccato e fluttuante nel liquido cistico.

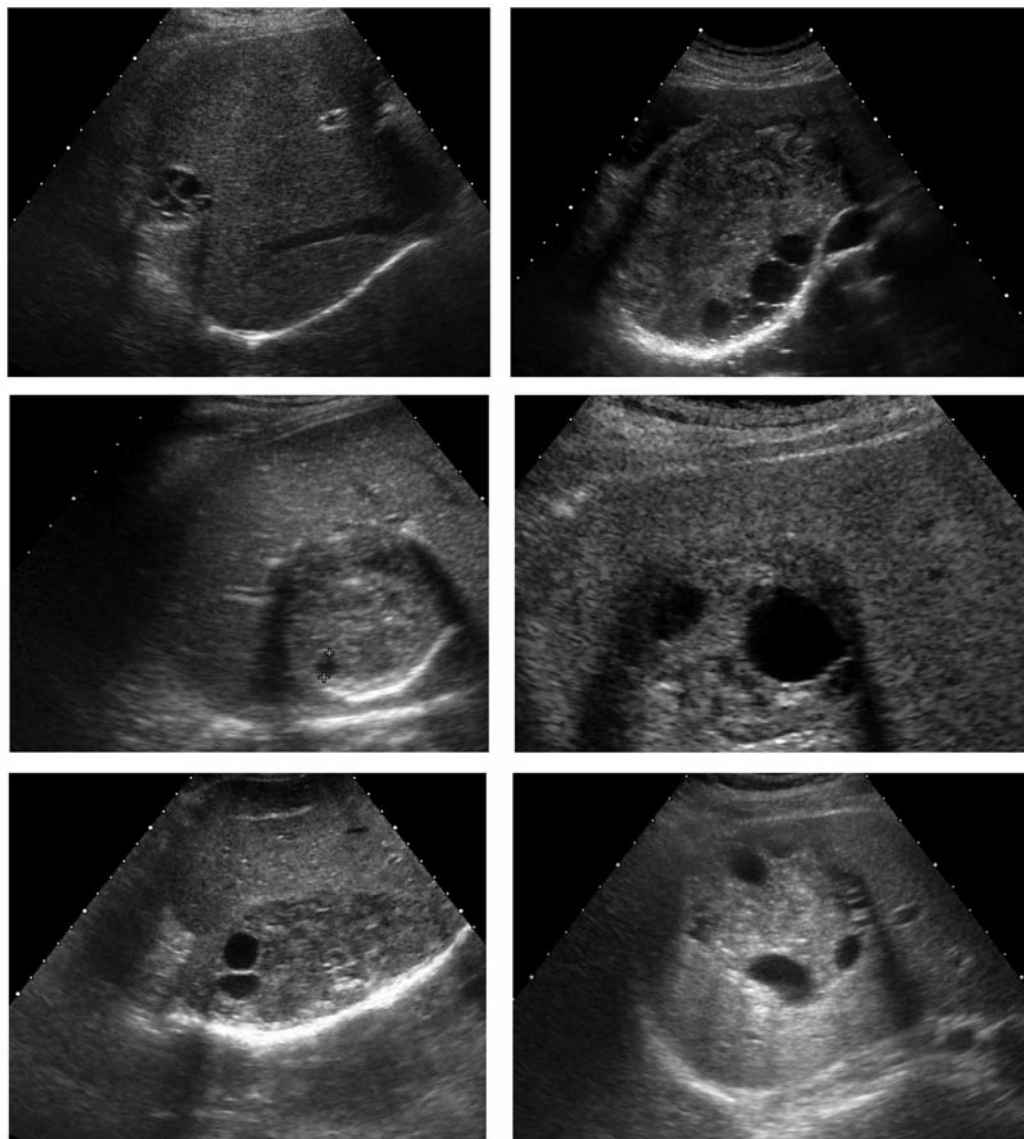
CE3a type, with detached inner membrane, floating in the cystic fluid.

**Fig. 4a, b.** ►

Due cisti CE3b. Le cisti sono prevalentemente solide e le cisti figlie sono visibili alla periferia in entrambi i casi. In Fig. 4b si possono vedere le linee dell'endocistio ripiegato.

These cysts are predominantly solid and daughter cysts are seen peripherally in both cases. In Fig. 4b the lines of the folded endocyst are also seen.





▲ Fig. 5.

Diverse cisti ti tipo CE3b con poche cisti figlie.

Several CE3b cysts with few daughter cysts.

### CE4

Cisti inattiva, eterogenea, ipoecogena o degenerata iperecogena, senza cisti figlie. Talvolta possono presentare una struttura “a gomitolo”, prodotta dalla degenerazione delle membrane. Molte cisti di questo tipo non contengono protoscolici vitali. Le caratteristiche di questa cisti non sono patognomoniche e sono necessari ulteriori test diagnostici per la diagnosi di certezza (Fig. 6).

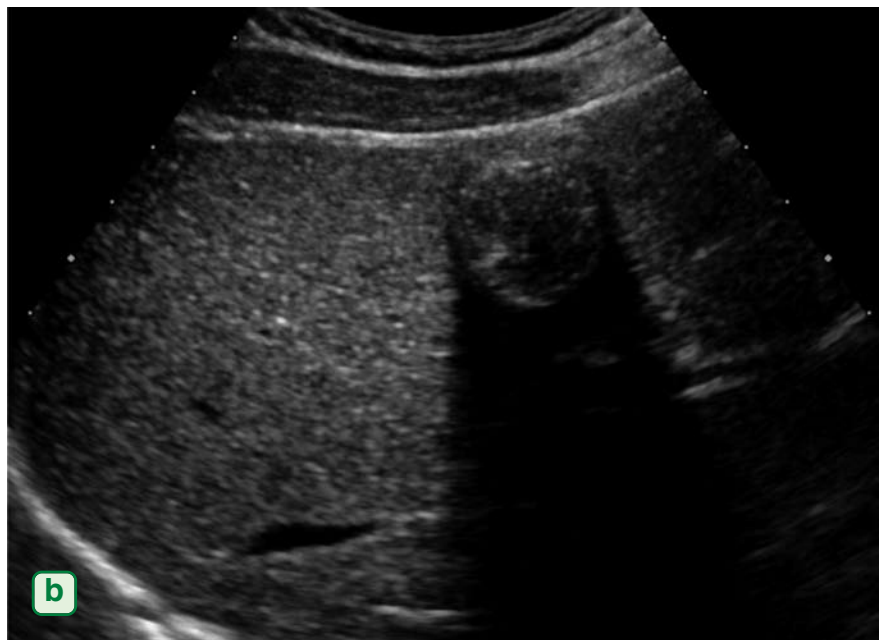
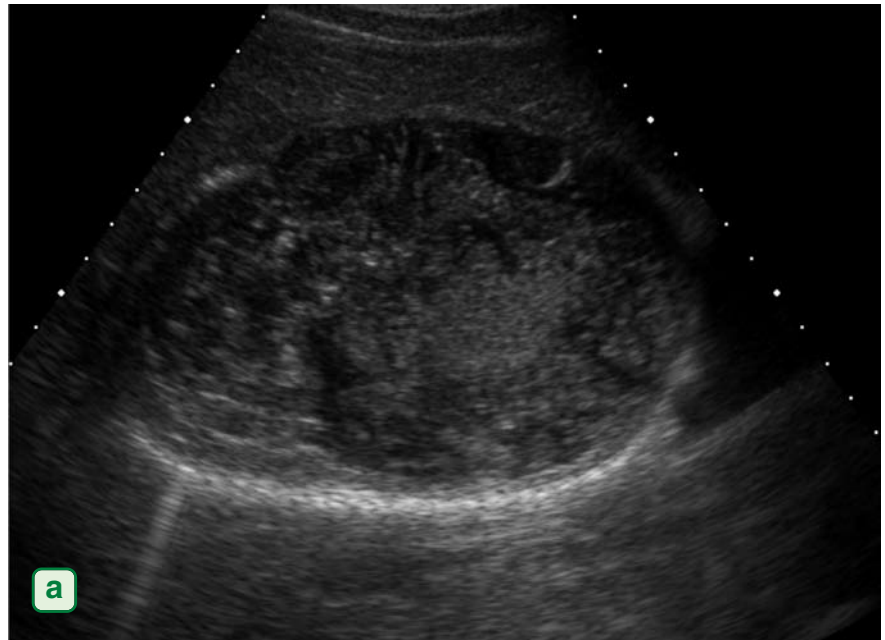
### CE4

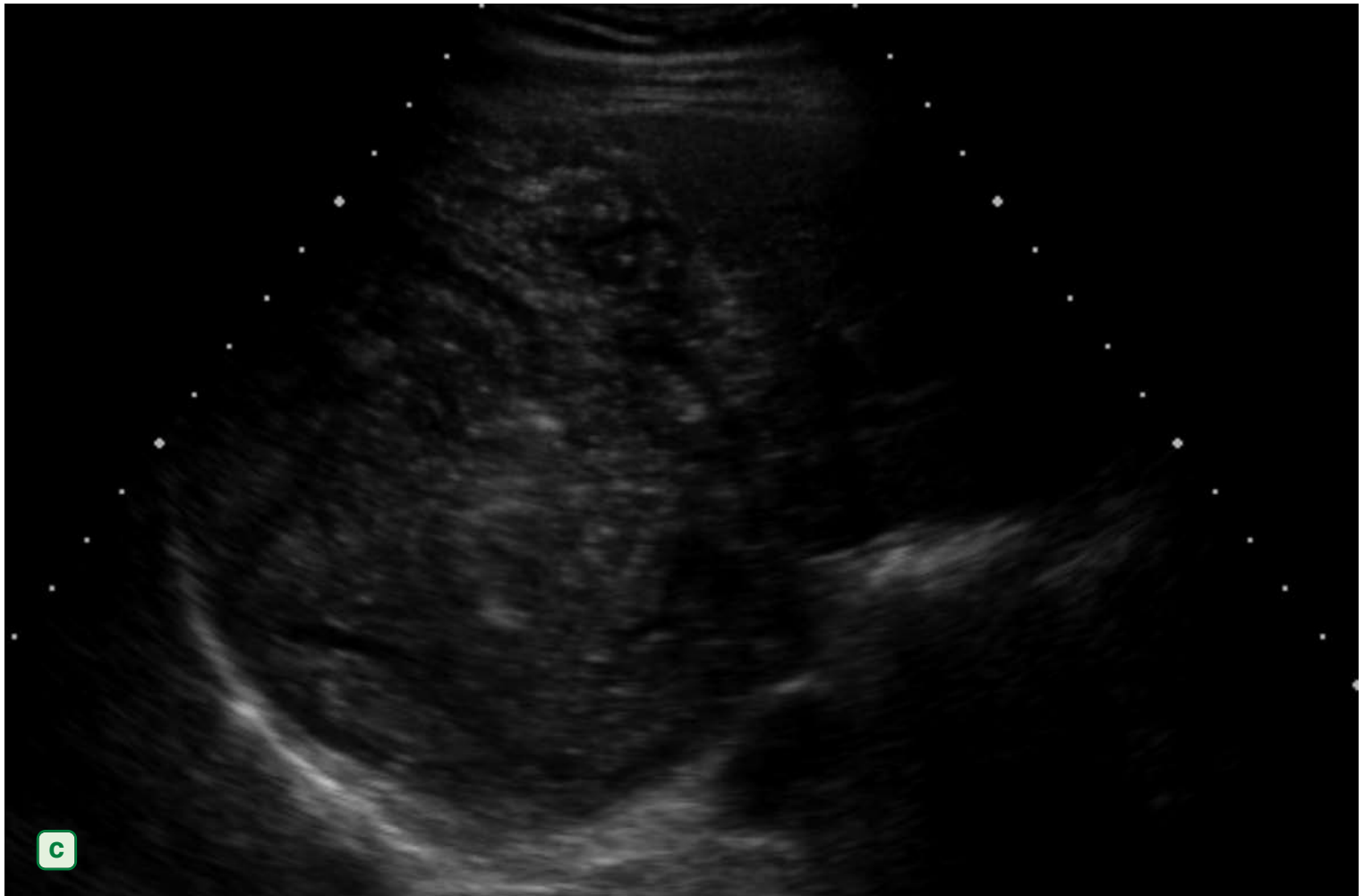Inactive, heterogenous, hypoechoic or hyperechoic degenerative cyst, without daughter cysts. Sometimes it may have a ball of wool appearance produced by folded membranes. Most cysts of this type do not contain viable protoscoleces. The characteristics of this type of cyst are not pathognomonic and further diagnostic tests are required to make a diagnosis (Fig. 6).

**Fig. 6a, b.** ▶

Le Figg. 6a e 6b mostrano due cisti CE4. La seconda ha anche ombre acustiche laterali.

Figs. 6a and 6b show two CE4 cysts, the second also has lateral shadowing.





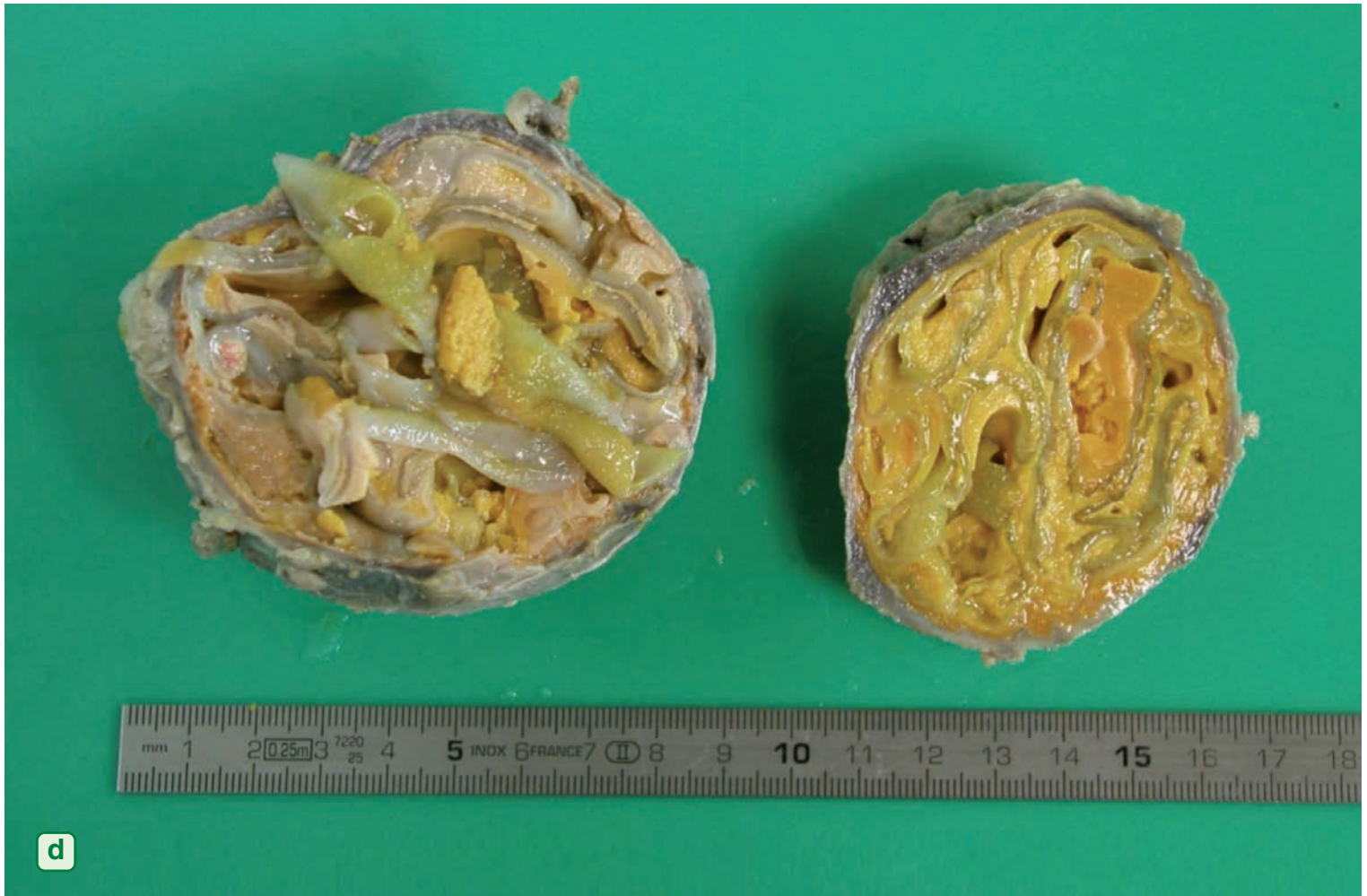▲ Fig. 6c, d.

La Fig. 6c ha una struttura a “gomitolo” chiaramente visibile.

Fig. 6d: sezione trasversale di una cisti CE4. È visibile l’endocistio ripiegato. Il materiale pseudo caseoso, molle e giallastro che riempie la cavità è ciò che dà l’aspetto “solido” all’ecografia.



## WHO-IWGE classification of ultrasound images of Cystic Echinococcosis cysts



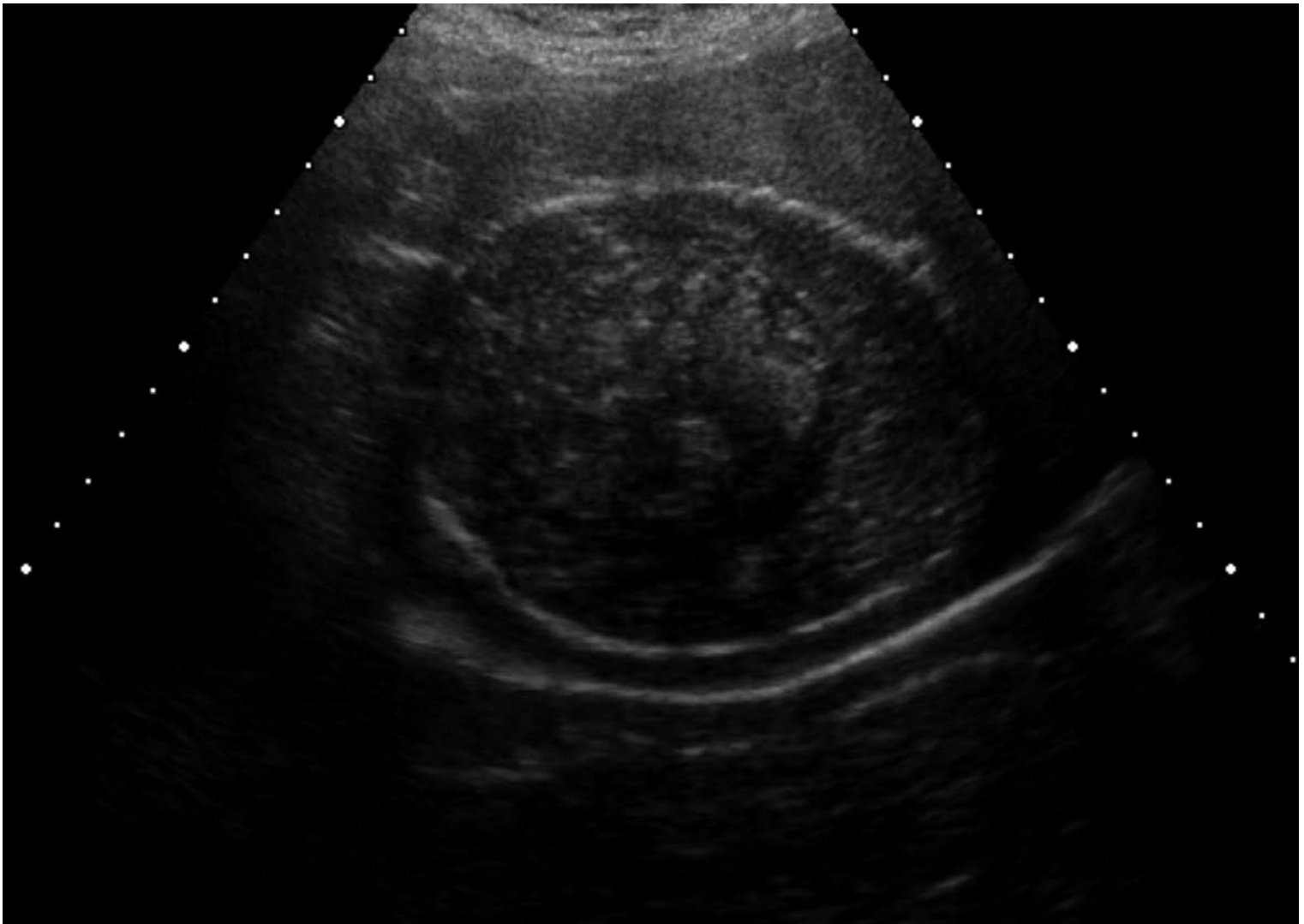
The CE4 cyst in Fig. 6c has a clearly visible “ball of wool” structure. Fig. 6d shows a cross-section of a pathological specimen of a CE4 cyst. The folded endocyst is displayed. The pseudocaseous, soft, yellowish material filling the cavity is what gives the “solid” sonographic appearance on ultrasound (Courtesy Prof. Turchetto).

### CE5

Cisti inattiva, caratterizzata da una sottile parete calcificata che produce un cono d'ombra. Il grado di calcificazione può essere parziale o completo. La maggior parte delle cisti non contiene protoscolici vitali. Le caratteristiche di questa cisti non sono patognomoniche e sono necessari ulteriori test diagnostici per la diagnosi di certezza (Fig. 7).

### CE5

Inactive cyst, characterised by thick calcified wall, producing a cone shaped shadow. The degree of calcification varies from partial to complete. The majority of cysts do not contain viable protoscoleces. The characteristics of this type of cyst are not pathognomonic and further diagnostic tests are required to make a diagnosis (Fig. 7).



▲ Fig. 7.

Le cisti CE5 sono simili alle CE4, ma hanno un bordo calcifico periferico.

CE5 cyst are similar to CE4, but they have a rim of calcification around them.

### Diagnosi differenziale con cisti non parassitarie

Le caratteristiche ecografiche e i risultati sierologici permettono la diagnosi differenziale della natura cistica.

Alcuni elementi permettono di differenziare le cisti parassitarie da quelle non parassitarie.

Quando l'aspetto ecografico e la sierologia non sono sufficienti, l'aspirazione ecoguidata del contenuto cistico e la ricerca dei protoscolici nel centrifugato permettono la differenziazione (Figg. 8-16).

### Differential diagnosis with non parasitic cysts

Sonographic features coupled with serological results are important for the differential diagnosis of the cystic nature.

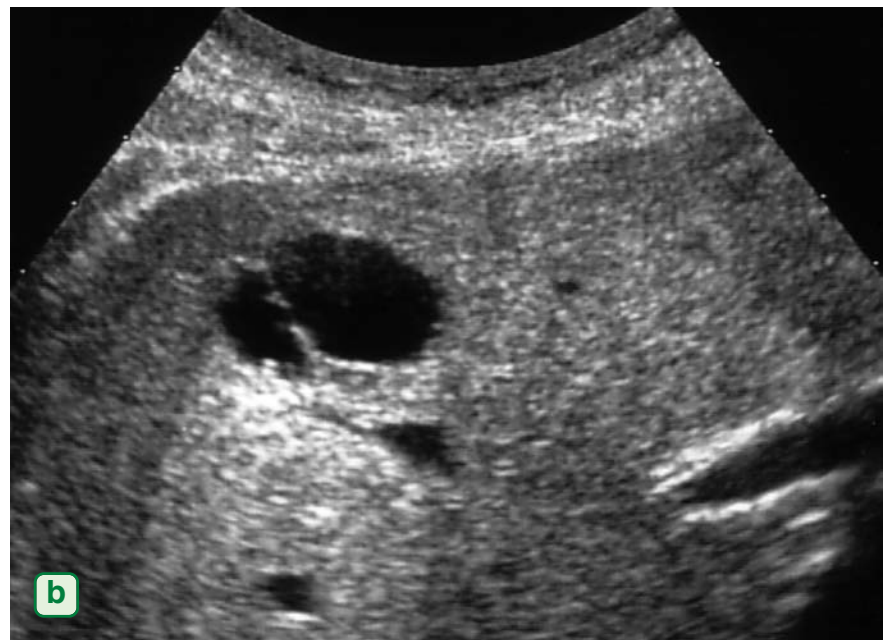
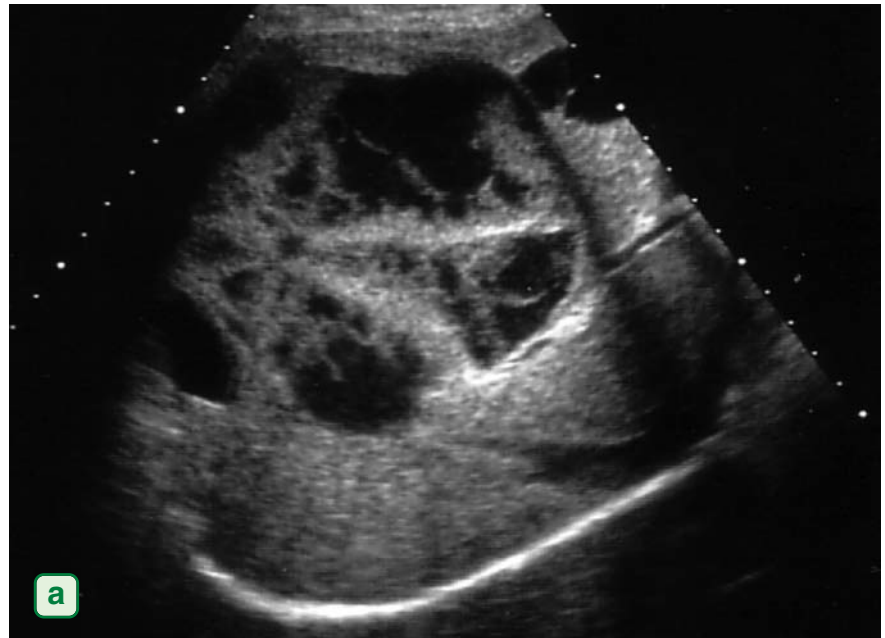
A number of elements are important to differentiate parasitic from non parasitic cysts.

When the US and serology are not sufficient, US-guided aspiration of the cyst and search for protoscolices in the centrifugate allows for the differentiation (Figs. 8-16).

Fig. 8a, b. ►

Cisti non parassitaria sierosa: da notare l'aspetto filamentoso dei setti (fibrina organizzata), che è differente da quello dei setti delle cisti parassitarie (che invece sono prodotti dalle pareti adiacenti delle cisti figlie).

Non parasitic serous cyst: note the fuzzy appearance of septations, (organized fibrin), unlike the parasitic cysts septations, which are produced by the adjacent walls of daughter cysts.



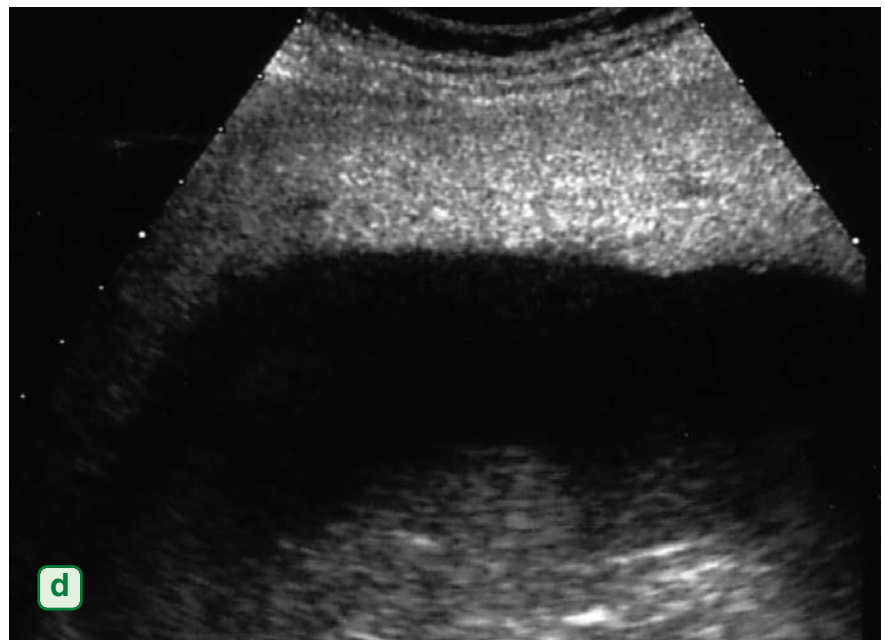
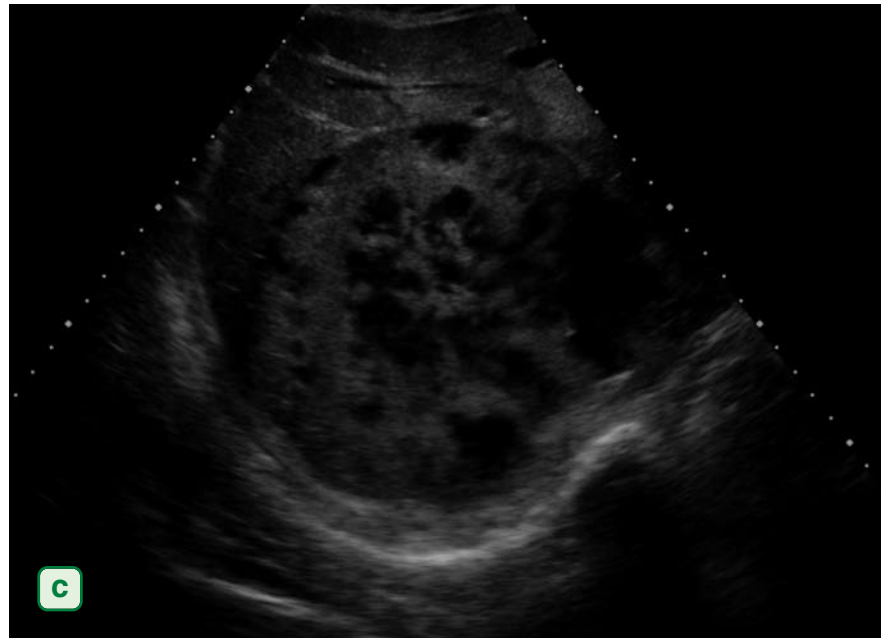
**Fig. 8c, d.** ▶

Un'altra cisti non parassitaria (Fig. 8c). I setti sono irregolari.

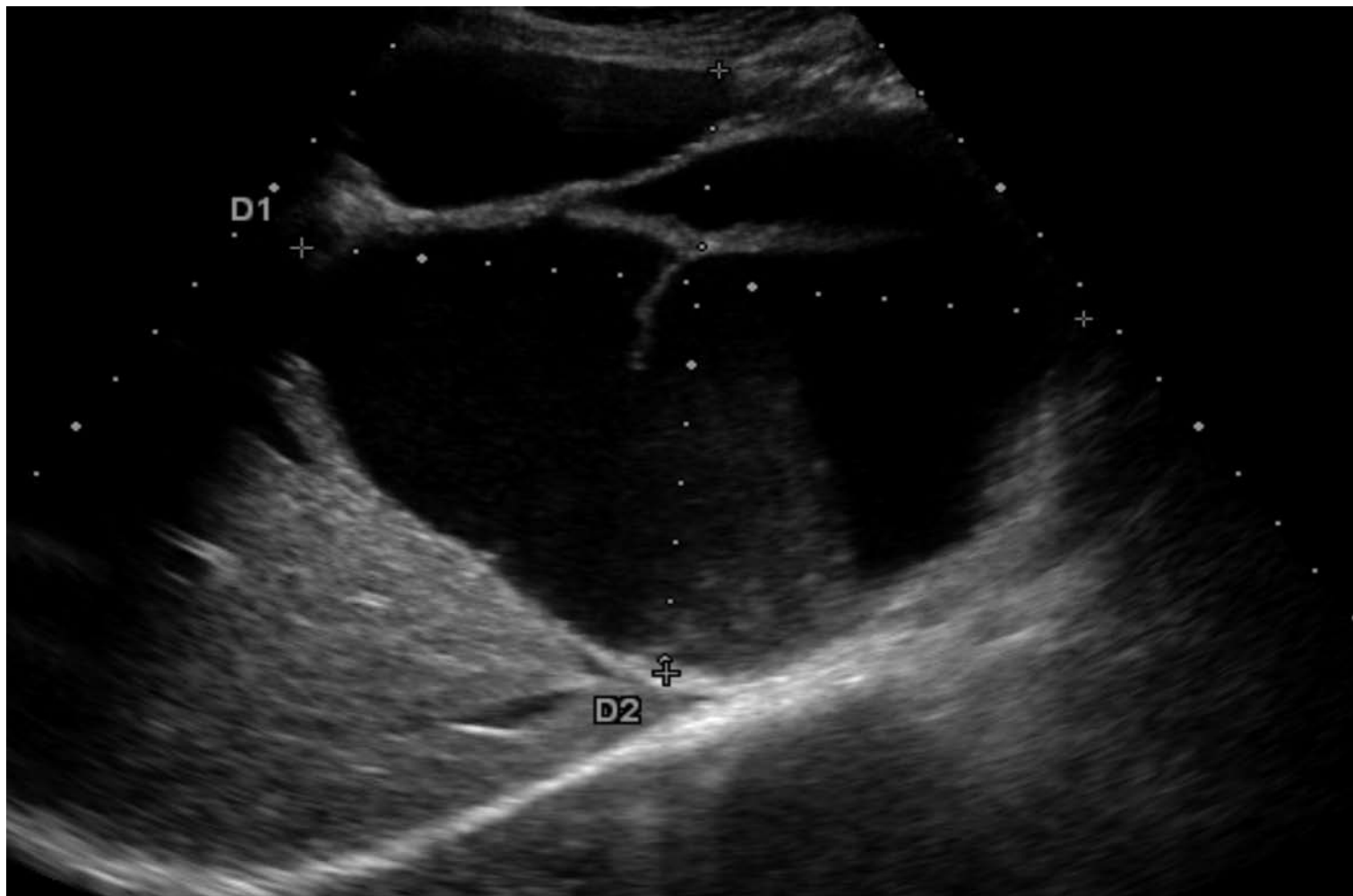
Particolare della parete di cisti non parassitaria (Fig. 8d). Si noti l'assenza di doppia parete. La sierologia è negativa.

Another non parasitic cyst (Fig. 8c). Septations are irregular.

Detail of the non parasitic cyst wall (Fig. 8d). The lack of the double wall is visible. Serology is negative.



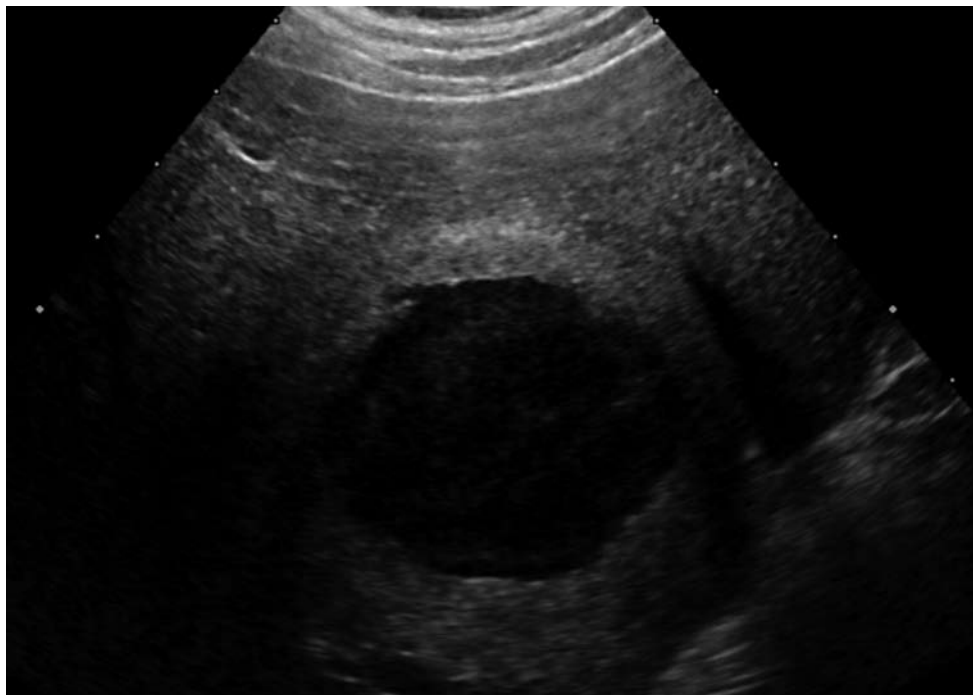




▲ Fig. 9.

Metastasi di tumore endocrino: qui i setti sono piuttosto irregolari, caratteristica che ancora una volta diversifica le cisti non parassitarie da quelle parassitarie. La sierologia è negativa.

Endocrine tumor metastasis: here septations are rather irregular, again unlike parasitic cysts. Serology is negative.



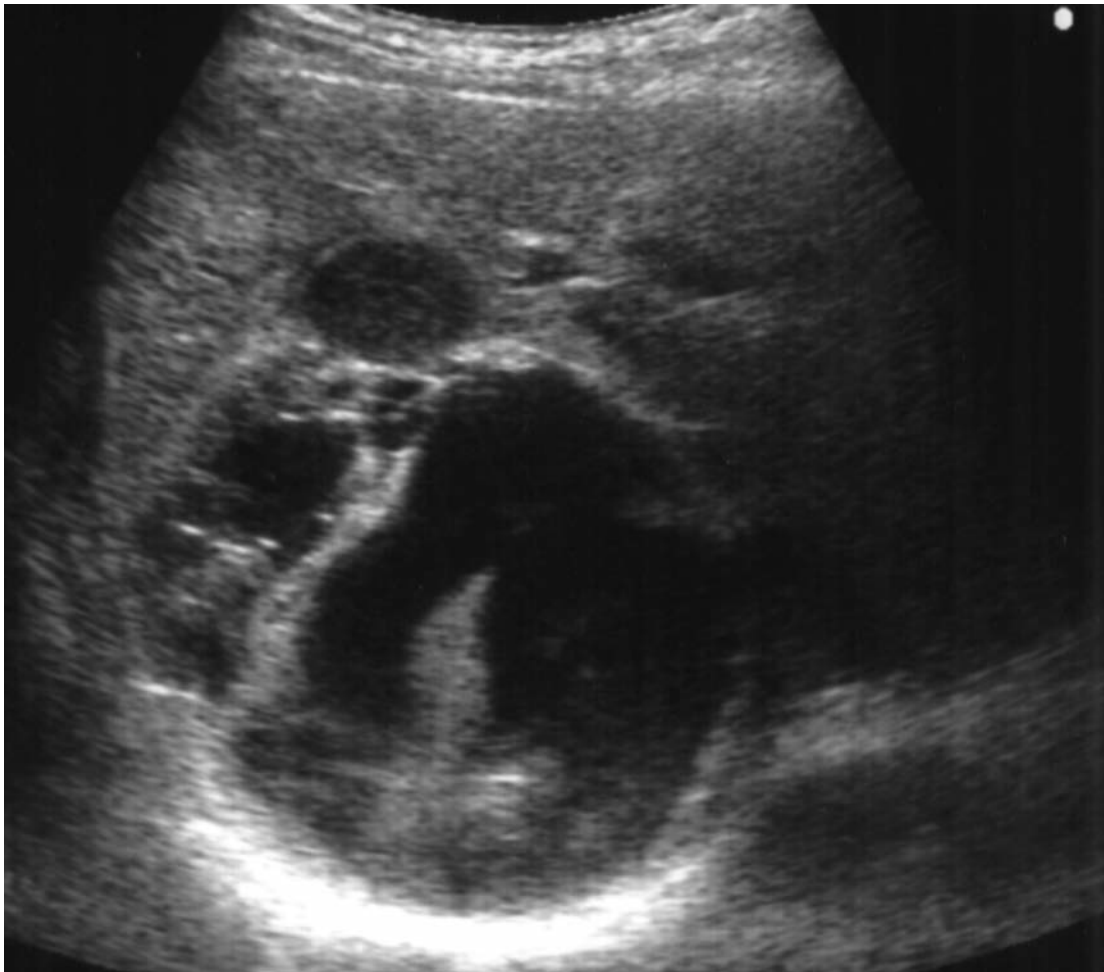### ▲ Fig. 10.

Ascesso amebico: lesione ipoecogena nel fegato di un paziente di ritorno da un viaggio in India.

Il contorno della lesione è leggermente irregolare e mal definito come non lo è invece in una cisti; la doppia parete è assente. Le condizioni dei pazienti possono essere mediocri (sintomi classici sono febbre e dolore al quadrante addominale superiore destro) e gli enzimi epatici risultano aumentati. Questi sintomi non sono comuni nell'EC. La sierologia amebica era positiva con elevati titoli anticorpali. La cavità è scomparsa in seguito a drenaggio e a terapia farmacologica.

Amebic abscess: hypoechoic cavity in the liver of a patient who had travelled to India. The cavity outline is slightly irregular and not as well defined as with a cyst; the double wall is absent. The patient's conditions may be poor (classical symptoms are fever and right upper quadrant pain), and liver enzymes are increased. These symptoms are not commonly seen with CE. Amebic serology was positive at high titer. The cavity disappeared after drainage and antiamebic drugs.

## Organized hematoma

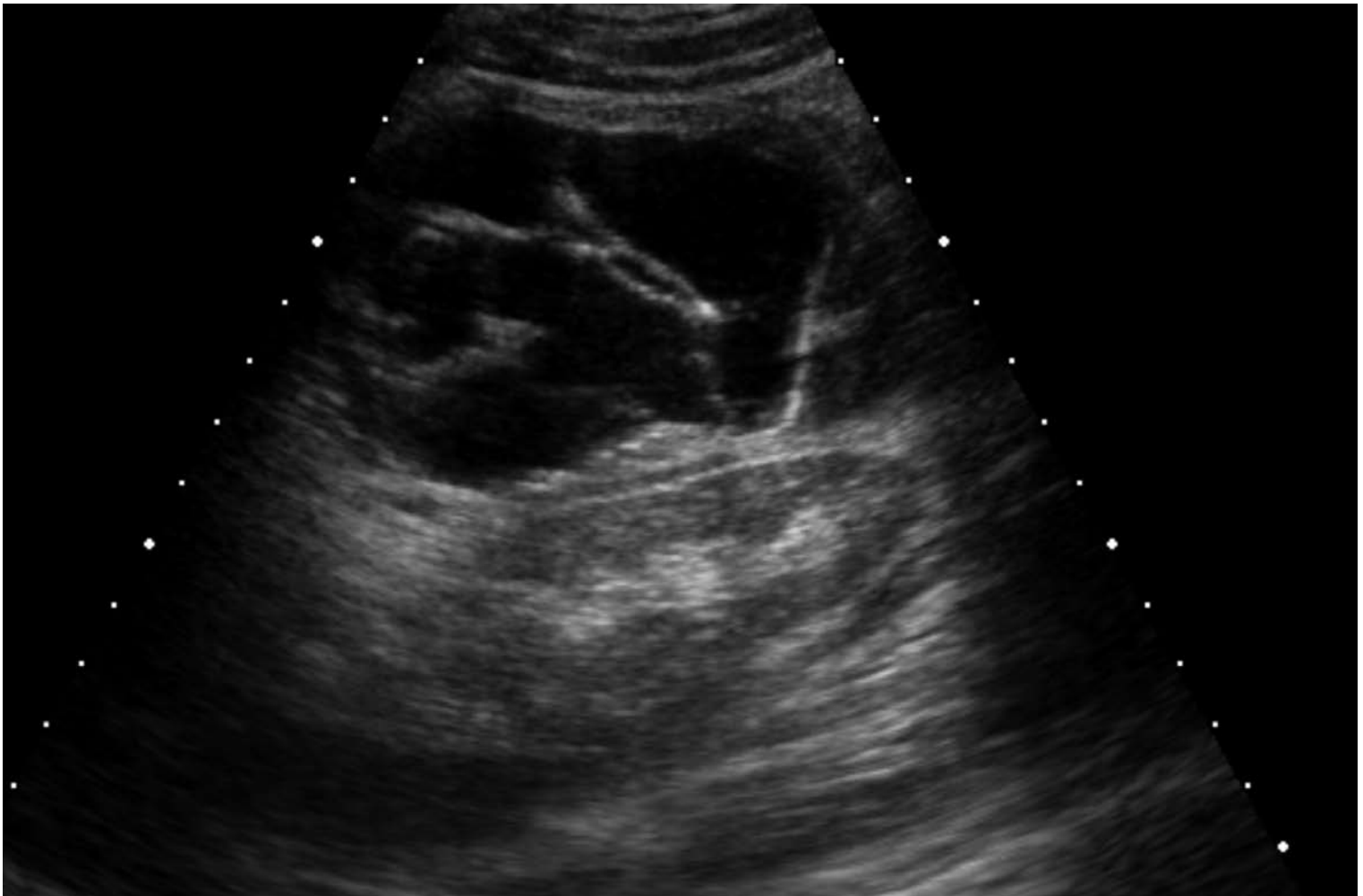


▲ Fig. 11.

Ematoma organizzato: presenza di setti bizzarri, alcuni dei quali incompleti, nella cavità di questo ematoma post-traumatico. La sierologia è negativa e il paziente presentava in anamnesi un pregresso trauma.

Organized hematoma: bizarre septations, some of which are incomplete, abutting in the cavity of this post-traumatic haematoma. Serology is negative, the patient has a history of past trauma.

## Pancreatic cystadenoma



▲ Fig. 12.

Cistoadenoma pancreatico: i setti sono irregolari e non si vedono evidenti ciste figlie. La sierologia era negativa. La diagnosi è stata fatta all'intervento chirurgico.

Pancreatic cystadenoma: septations are irregular and daughter cysts are not clearly visible. Serology was negative. Diagnosis was made during surgery.

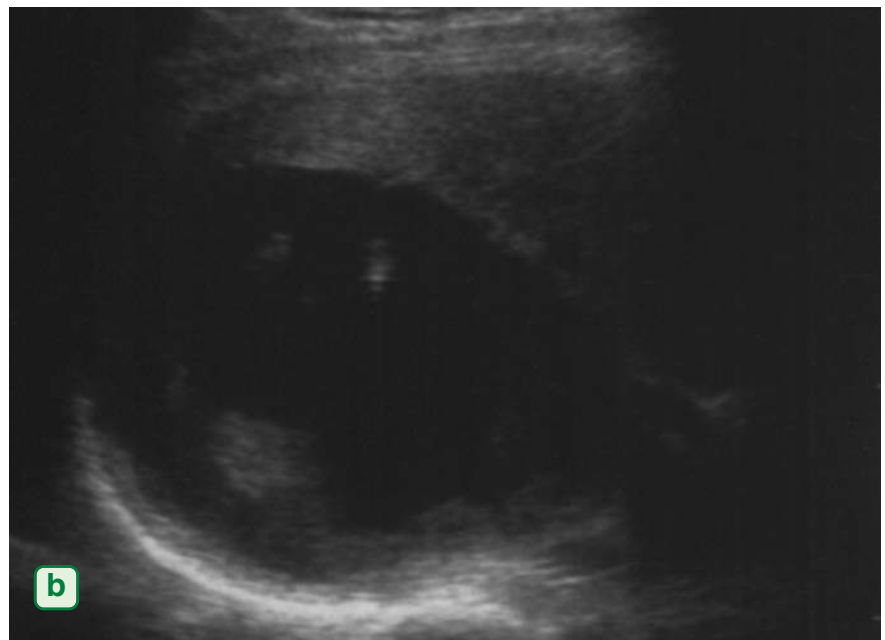
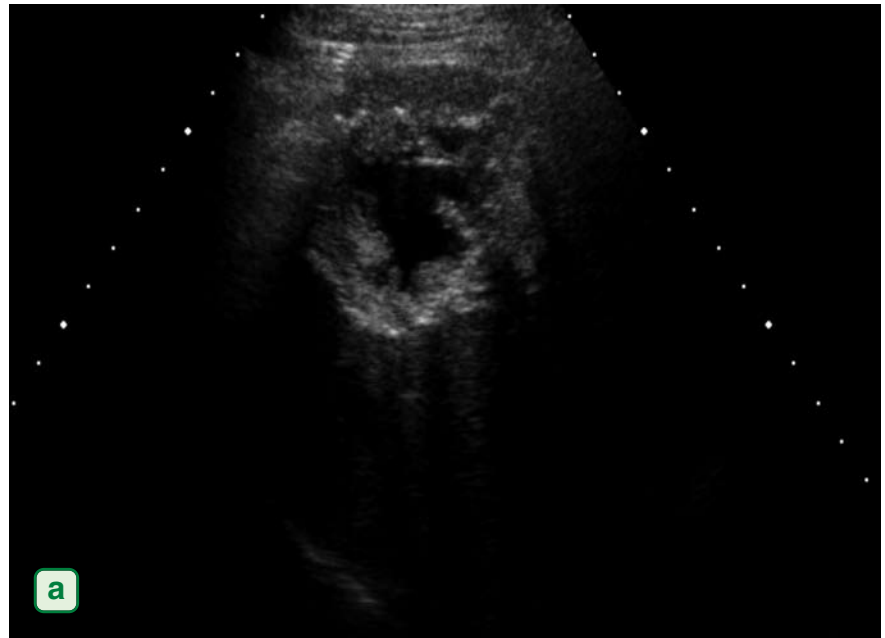
### Fig. 13a, b. ►

Cavità residue: un'altra sfida per il clinico è riuscire a differenziare le cisti attive dalle cavità residue post-chirurgiche inattive. La sierologia non è affidabile, poiché spesso i test rimangono positivi per diversi anni, anche in assenza di qualsiasi tessuto residuo del metacestode. Dimostrare una recidiva in sede di cavità residua può essere difficile anche per un clinico esperto.

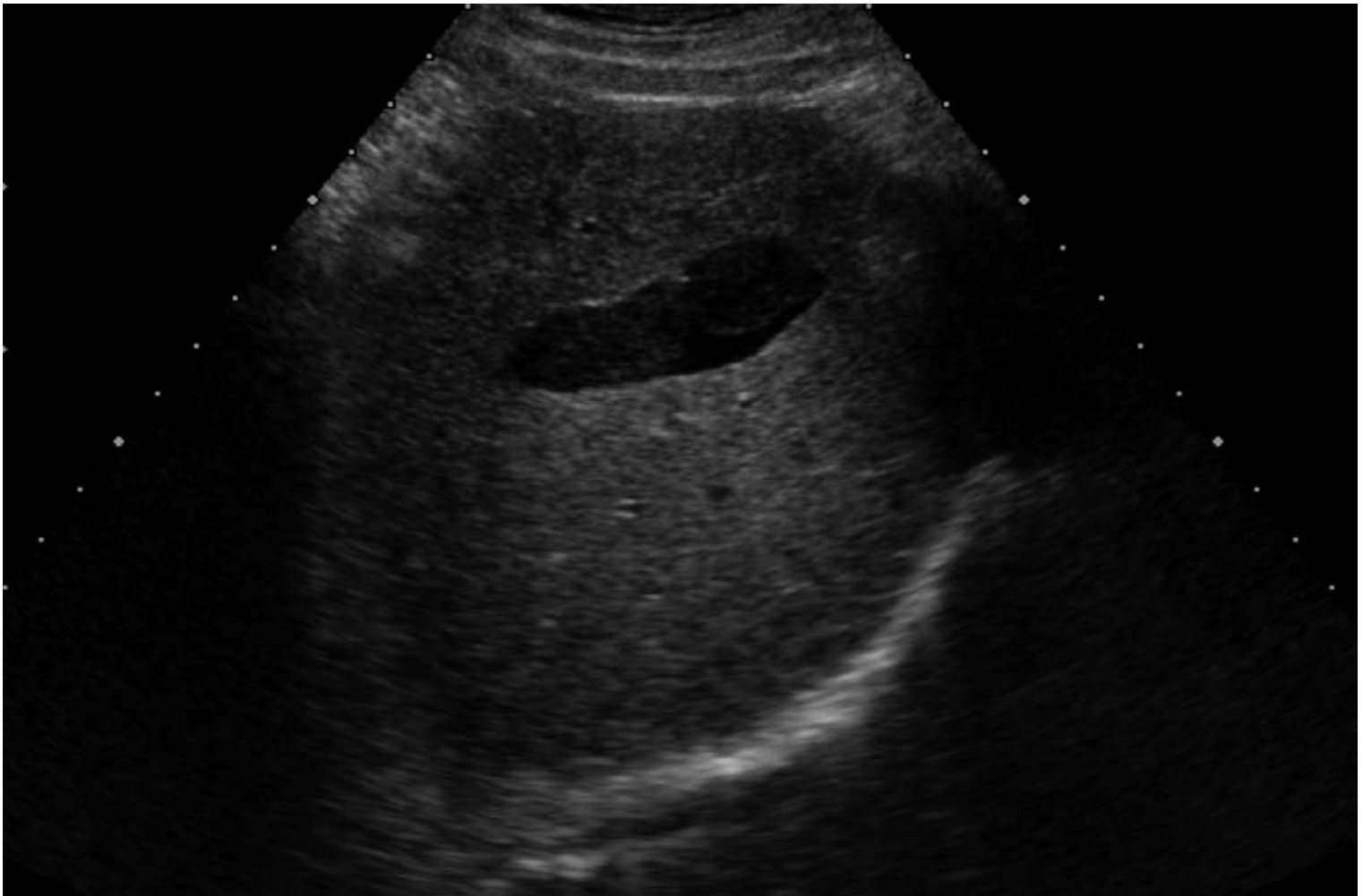
Fig. 13b. Cavità post-chirurgica piena di liquido, che può esser confusa con cisti di tipo CE1.

Residual cavities: differentiating active cysts from inactive post-surgical residual cavities can be challenging for the clinician. Serology cannot be relied upon, as often tests remain positive for several years, even in absence of any residual metacestode tissue. Demonstrating a relapse within a residual cavity can be equally difficult even to experienced clinicians.

Fig. 13b Fluid filled post-surgical cavity mimicking CE1 cyst.



## Post-operative biloma



### ▲ Fig. 14.

Biloma post-operatorio. Biloma formatosi in una cavità post-chirurgica che rimane invariata al controllo nel corso degli anni.

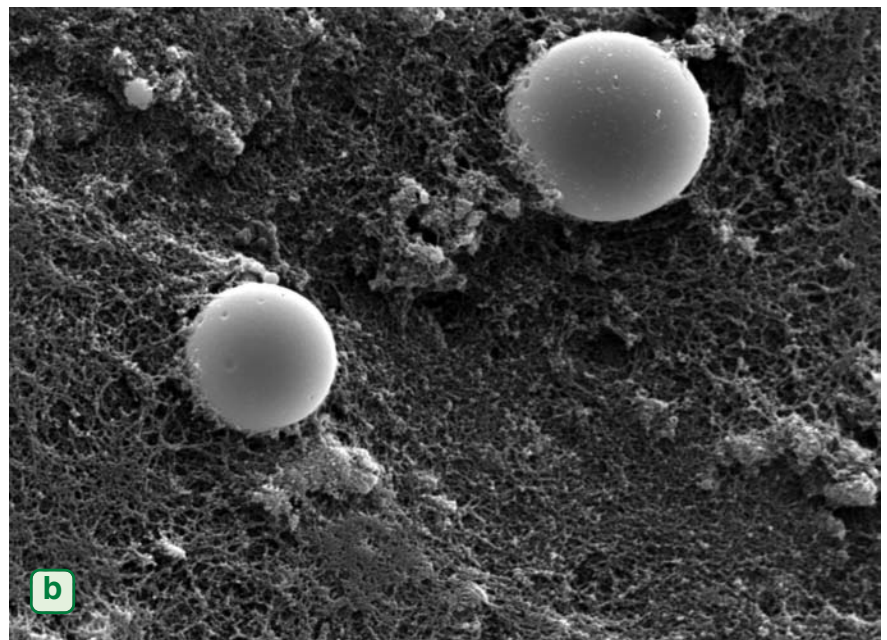
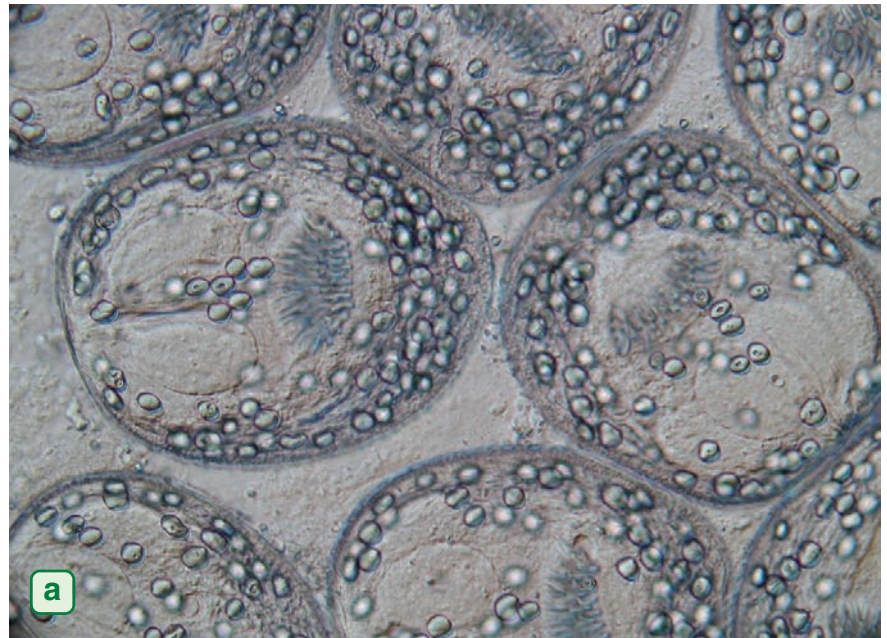
Post-operative biloma. Biloma in a post-surgical residual cavity, which remains unchanged on follow-up.




### Fig. 15a, b. ►

Cisti vitali: sono quelle nel cui liquido si trovano protoscolici vitali (Fig. 15a). La Fig. 15b mostra l'aspetto al Microscopio Elettronico a Scansione di cisti ancora vitali dopo 12 mesi di trattamento con albendazolo.

Viable cysts: are those in whose fluid viable protoscolices are found (Fig. 15a). Fig. 15b shows SEM (Scanning Electron Microscopy) appearance of the germinal layer of a cyst still viable after being treated with albendazole for 12 months. Some intact brood capsules are visible.



## Non-viable cyst



▲ Fig. 16.

Cisti non vitali: aspetto al Microscopio Elettronico a Scansione.

Non-viable cyst: appearance with SEM (Scanning Electron Microscopy).

Trattamento e follow-up

---

Treatment and follow-up



### Panoramica dei trattamenti

Il tipo di terapia è scelto dal medico principalmente in base alla sede e alle caratteristiche della cisti.

Le cisti con una maggiore quantità di liquido (CE1, CE3a) sono quelle che rispondono meglio al trattamento percutaneo.

Le cisti non vitali (CE4, CE5) del fegato non complicate non dovrebbero essere sottoposte ad alcuna terapia, ma solo controllate ecograficamente durante il follow-up a lungo termine.

La chirurgia è indicata per cisti complicate o difficilmente accessibili agli approcci percutanei.

### Overview of treatments

Choice of treatment should be based on the location and characteristics of the cyst.

The cysts with greater amount of liquid (CE1, CE3a) are those that respond better to percutaneous treatment.

Uncomplicated inactive cysts (CE4, CE5) of the liver need no treatment but only watch and wait (long-term US follow-up).

Surgery is indicated in complicated cysts, or with cysts that are difficult to access with percutaneous treatments.

### Trattamento farmacologico

Possono essere utilizzati due farmaci con attività antielmintica: albendazolo (ABZ) e mebendazolo (MBZ). Sono molto simili, ma si preferisce l'ABZ perché è efficace a dosi inferiori e in tempi più brevi rispetto al MBZ.

Nonostante appartengano alla categoria dei farmaci più sicuri per il trattamento a breve termine delle infezioni elmintiche intestinali, possono produrre effetti collaterali in caso di trattamenti a lungo termine: alopecia, sintomi gastrointestinali, innalzamento dei livelli degli enzimi epatici, soppressione midollare, rischi per il feto in gravidanza.

### Medical treatment

Two drugs with anthelmintic activity are available: albendazole (ABZ) and mebendazole (MBZ). ABZ is preferred because effective at lower doses and in a shorter time than MBZ. Although these drugs are among the safest compounds available for short-term treatment of intestinal worms, side effects may occur such as alopecia, gastrointestinal symptoms, elevation of liver enzymes, bone marrow suppression and fetal risk during pregnancy.



## PAIR (Puntura Aspirazione Iniezione Ri-aspirazione) e altri trattamenti percutanei

La prima segnalazione di trattamento percutaneo ecoguidato è stata pubblicata nel 1985.

Questo metodo, inizialmente accolto con scetticismo da parte di alcuni, si è imposto fino a essere accettato come terza opzione terapeutica, dopo la chirurgia e la chemioterapia.

I trattamenti percutanei consistono nel drenaggio del liquido cistico sotto controllo ecografico, utilizzando un ago o un catetere.

La maggior parte dei trattamenti è eseguita con la guida degli ultrasuoni, poiché permette un monitoraggio continuo della procedura.

I trattamenti percutanei, tra cui la PAIR è la più utilizzata, offrono diversi vantaggi rispetto alla chemioterapia e la chirurgia (Fig. 17).

Dopo l'aspirazione, viene iniettato un agente scolicida (solitamente alcool o una soluzione ipersalina) che viene poi ri-aspirato.

PAIR significa, appunto, "Puntura-Aspirazione-Iniezione-Ri-aspirazione" (Fig. 18).

## PAIR (Puncture Aspiration Injection Re-aspiration) and other percutaneous treatments

The first report of an image-guided percutaneous treatment of an echinococcal cyst was published in 1985.

This method was initially met with skepticism by some, but has gradually evolved into an accepted third therapeutic option for CE beside surgery and chemotherapy.

Percutaneous treatments consist of drainage of the cystic fluid under imaging control using a needle or a catheter.

Most treatments are performed with US guidance, as it allows continuous monitoring of the procedure.

Percutaneous treatments, of which PAIR is predominantly used, offer several advantages over chemotherapy and surgery (Fig. 17).

After aspiration, a scolecidal agent, most often alcohol or hypertonic saline, is injected and reaspirated.

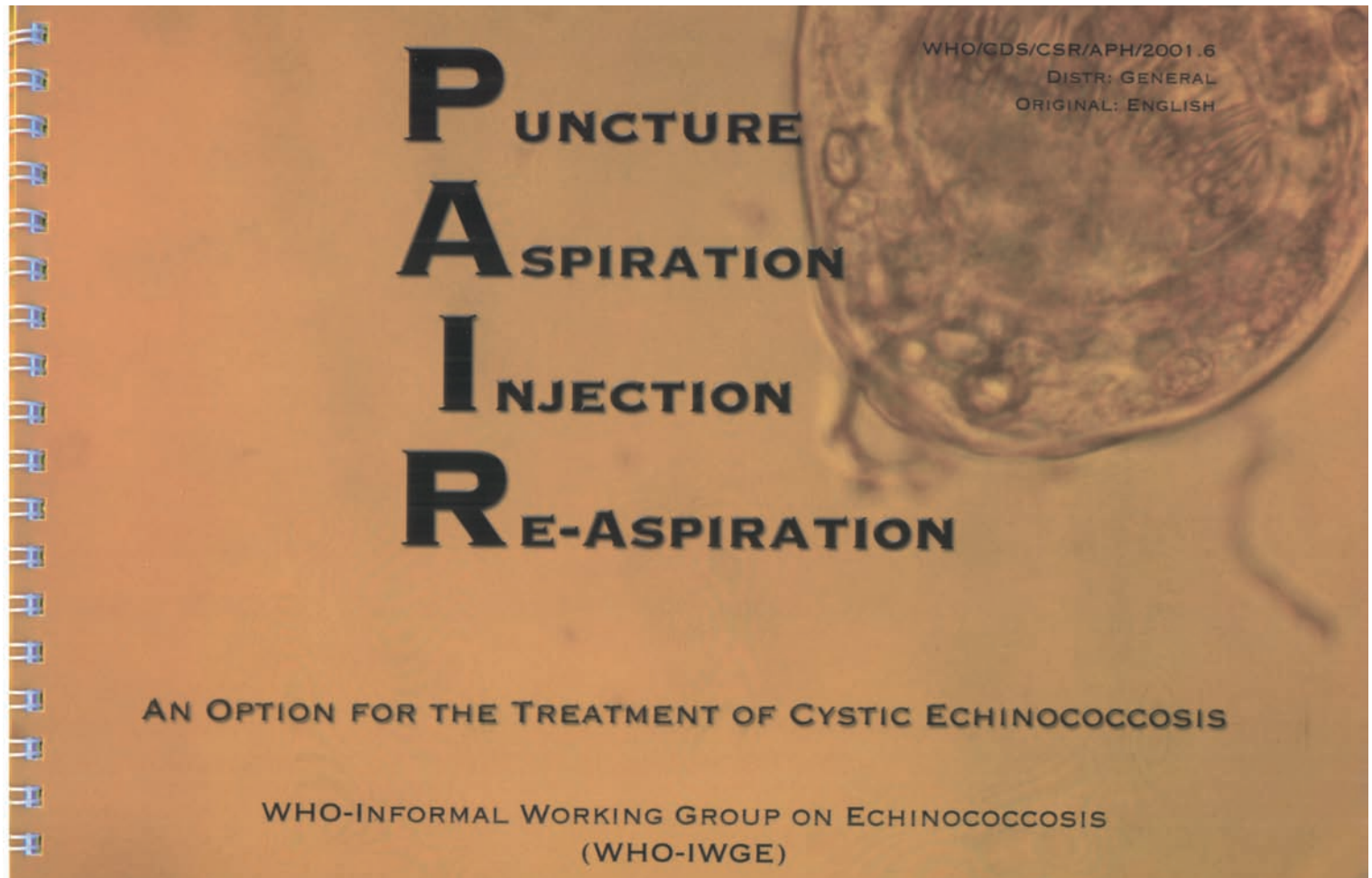
PAIR means "Puncture-Aspiration-Injection-Reaspiration" (Fig. 18).

▼ Fig. 17

TRATTAMENTI PERCUTANEI	
Inattivazione dello strato germinativo	Svuotamento dell'endocistio
<ul style="list-style-type: none"> <li>• PAIR</li> </ul>	<ul style="list-style-type: none"> <li>• Catetere di grosso calibro</li> <li>• PEVAC (Evacuazione percutanea)</li> <li>• DMFT (Trocar Dilatabile Multifunzione)</li> <li>• Puntura percutanea</li> <li>• Drenaggio e Raschiamento</li> <li>• Altri</li> </ul>

PERCUTANEOUS TREATMENTS	
Inactivation of germinal layer	Evacuation of endocyst
<ul style="list-style-type: none"> <li>• PAIR</li> </ul>	<ul style="list-style-type: none"> <li>• Large bore catheter</li> <li>• PEVAC (Percutaneous Evacuation)</li> <li>• DMFT (Dilatable Multi Function Trocar)</li> <li>• Percutaneous Puncture</li> <li>• Drainage and Curettage</li> <li>• Others</li> </ul>

▼ Fig. 18



*Free download at [www.who.int](http://www.who.int)*

### Benefici della PAIR

- Trattamento alternativo con sollievo immediato.
- Non necessita di anestesia generale.
- Non ha particolari controindicazioni ad eccezione delle comunicazioni con l'albero biliare.
- Meno costosa della chirurgia e della chemioterapia.
- Si può monitorare immediatamente la degenerazione del parassita.
- Comporta una minore gestione post-trattamento rispetto alla chirurgia.
- Un maggior numero di pazienti può essere trattato in un dato periodo di tempo.

### Benefits of PAIR

- Alternative treatment with immediate relief.
- No general anesthesia needed.
- No particular contraindication except for communications with biliary tree.
- Less expensive than surgery and chemotherapy.
- Immediate degeneration of the parasite can be monitored.
- Much less post-treatment management compared to surgery.
- Larger number of patients can be treated in a given time period.

Recentemente si è visto che le cisti CE1 e CE3a tendono a rispondere alla PAIR (Figg. 19-22), mentre le cisti CE2 e CE3b recidivano.

Ciò ha suggerito l'utilizzo di altre tecniche percutanee per questi stadi (Figg. 23-27).

Ci sono ancora controversie su quale sia il miglior trattamento per l'EC epatica.

Studi clinici prospettici randomizzati sono ancora scarsi.

Ad ogni modo, si stanno accumulando dati sui vantaggi di una approccio stadio-specifico. Per questo motivo la classificazione ecografica risulta molto importante.

Recently it has been seen that CE1 and CE3a respond favorably to PAIR (Figs. 19-22), while CE2 and CE3b tend to relapse repeatedly.

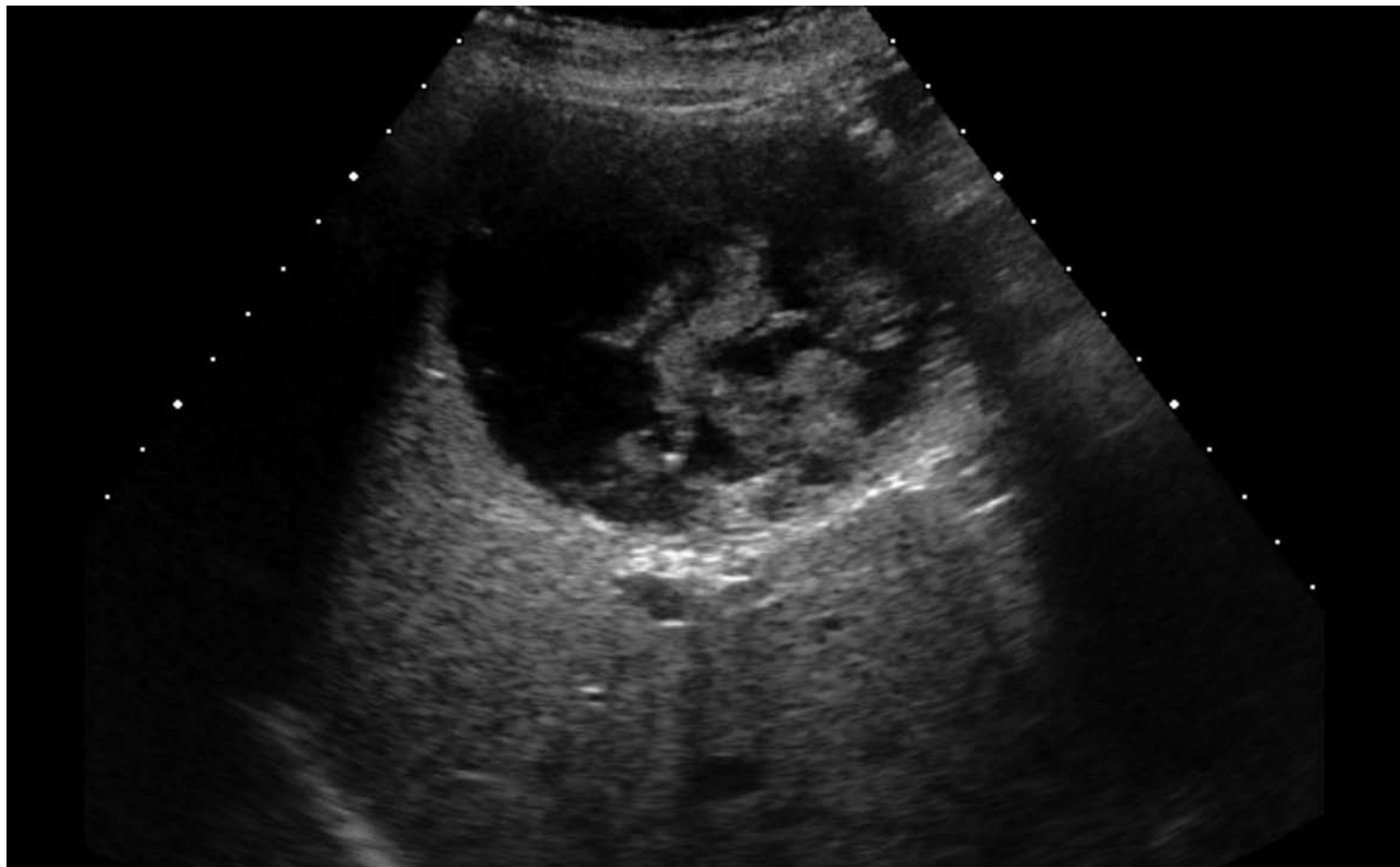
This has prompted the use of other percutaneous techniques (Figs. 23-27).

There is still controversy as to what is the "best" treatment for hepatic CE.

Prospective, randomized clinical trials are still scarce.

However, data are accumulating about the advantages of a "stage-specific" approach.

This is where US classification is important.



▲ Fig. 19.

Follow-up: l'ecografia è utile specialmente nel follow-up dei pazienti trattati con PAIR o con altri trattamenti percutanei, così come nel follow-up dei pazienti in terapia con ABZ.

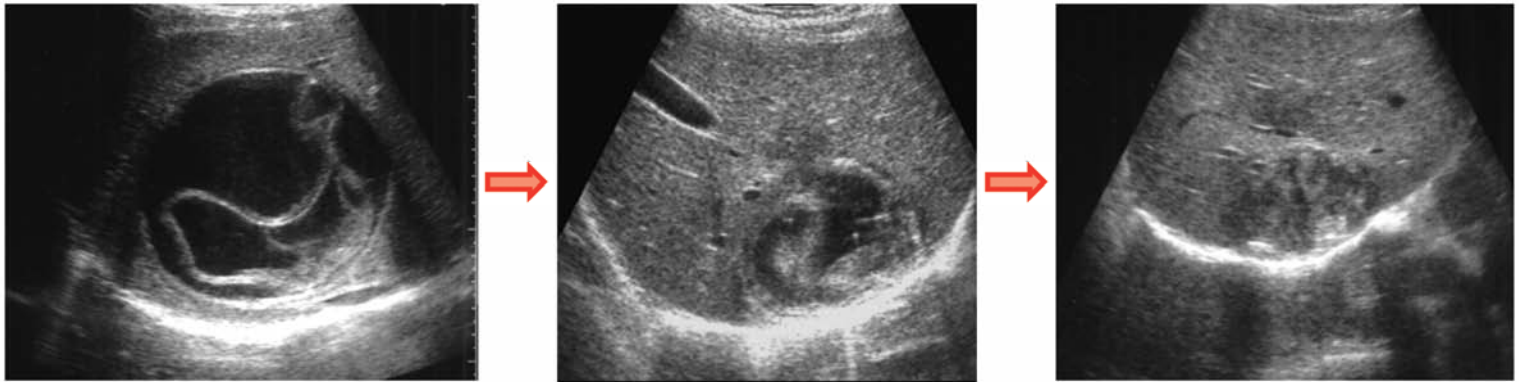
La Fig. 19 mostra una cisti con una notevole quantità di liquido molti anni dopo la sterilizzazione.

Follow-up: US is especially useful in the follow-up of PAIR or other percutaneous treatments, as it is in follow-up of patients treated with ABZ.

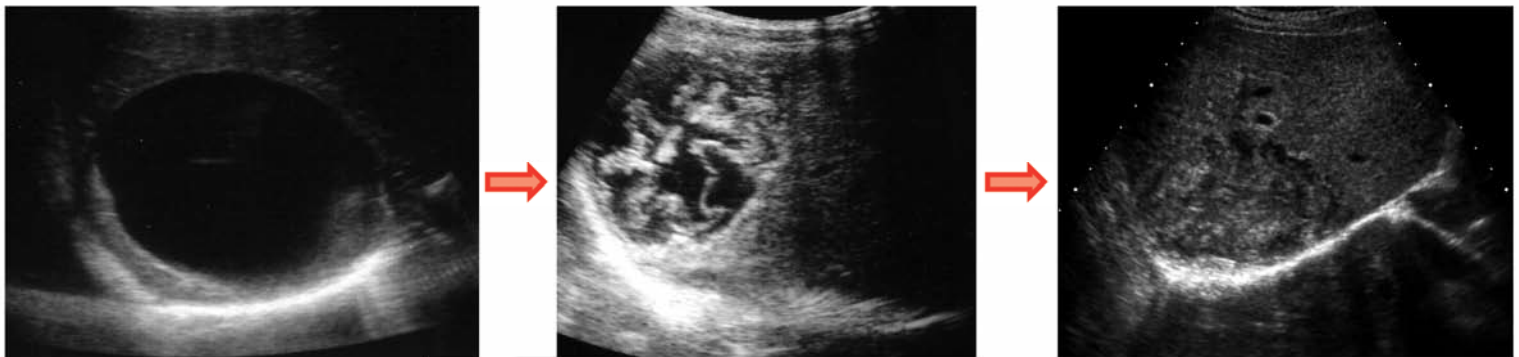Fig. 19 shows a cyst with a remarkable amount of fluid many years after sterilisation.



## Cyst evolution



a



b

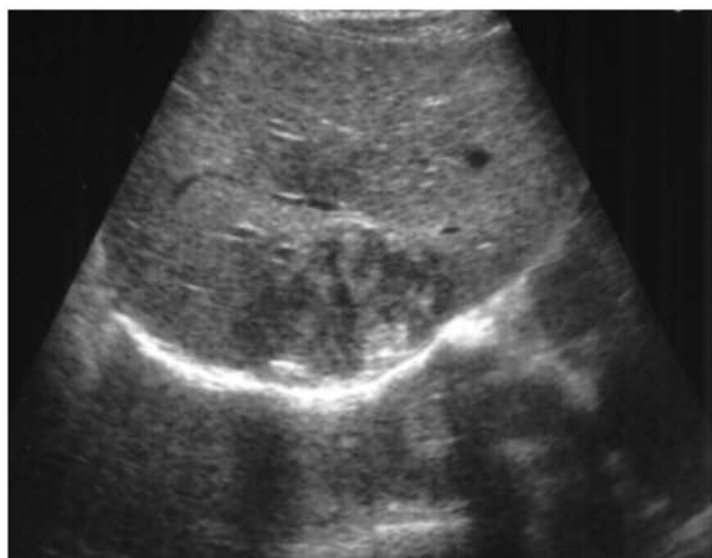
*From: Busilacchi and Rapaccini, 2006*

### ▲ Fig. 20a, b.

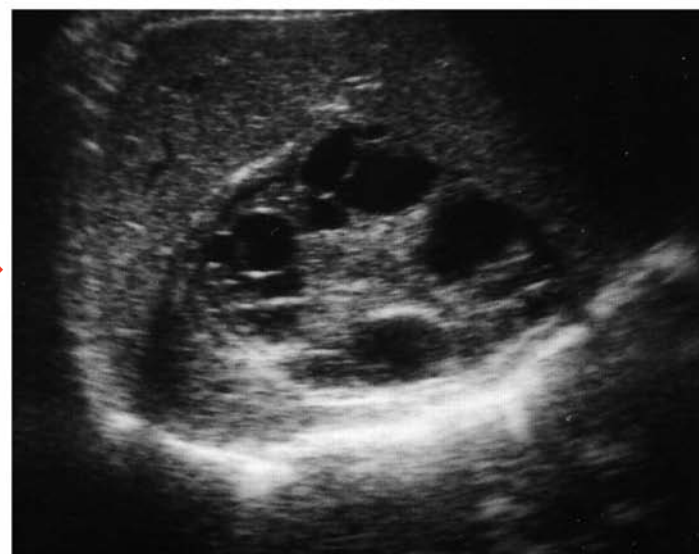Evoluzione della cisti dopo trattamento con ABZ (Fig. 20a) e PAIR (Fig. 20b): si noti come in caso di successo terapeutico la cisti evolve in modo analogo a quello che succede nella sua storia naturale.

Cyst evolution after successful treatment with ABZ (Fig. 20a) and PAIR (Fig. 20b): note how in the event of therapeutic success cyst evolves in a similar manner to what happens in its natural history.

## Reactivation



**CE4**



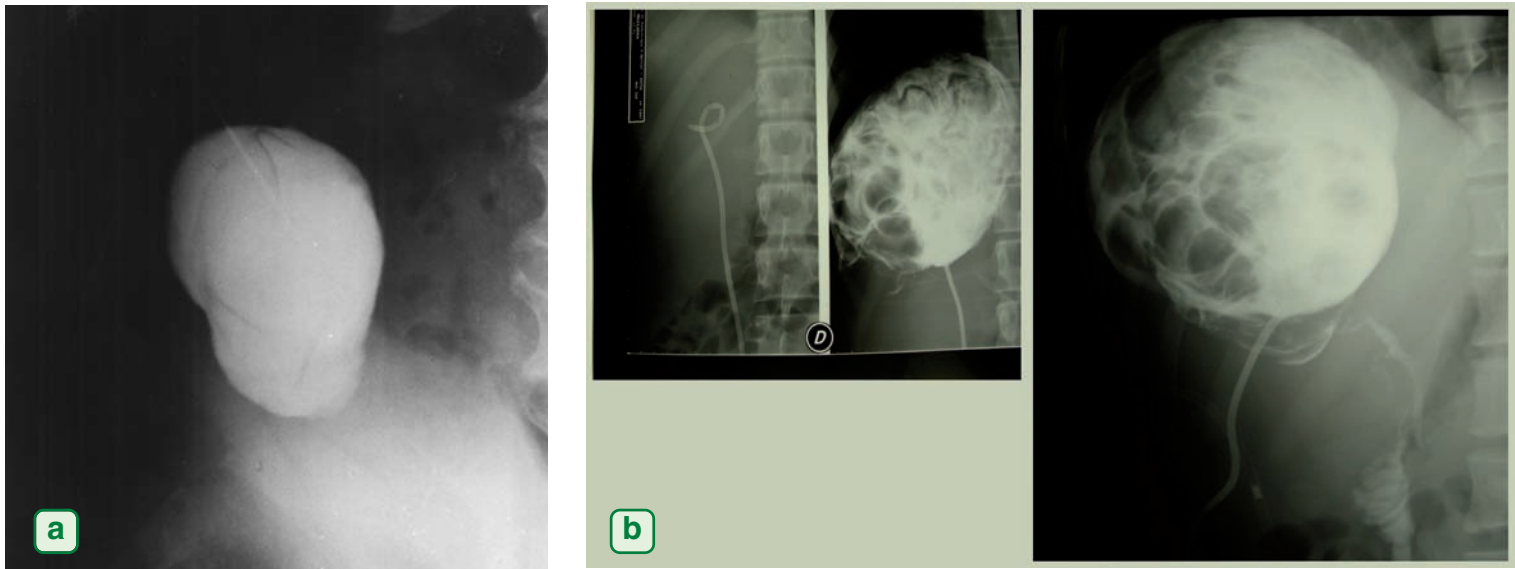
**CE3b**

### ▲ Fig. 21.

Riattivazione. Nuove cisti figlie compaiono in una cisti che precedentemente era completamente solida. Queste cisti tendono a recidivare diverse volte. Spesso non si ottiene una risposta prolungata coi farmaci oggi disponibili o con la PAIR.

Reactivation. New daughter cysts appear in a previously solid cyst. These cysts tend to relapse several times. Often a prolonged response with the drugs available today or with PAIR cannot be obtained.

## Biliary fistulas



### ▲ Fig. 22a, b.

Fistole biliari. Uno dei problemi che affliggono i trattamenti percutanei è la gestione delle fistole biliari.

La Fig. 22a mostra assenza di comunicazione della cisti con l'albero biliare.


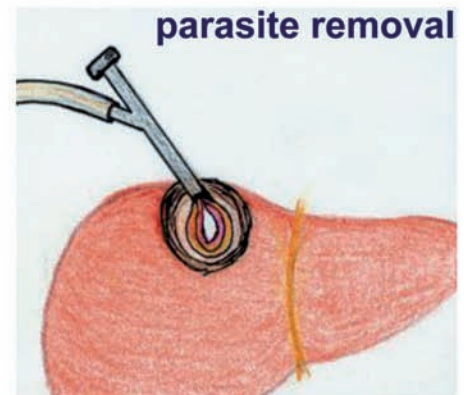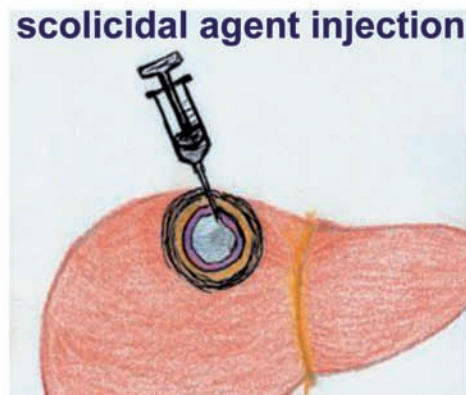
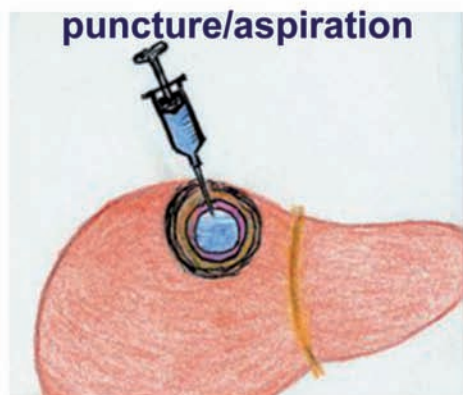
La Fig. 22b mostra presenza di comunicazione della cisti con l'albero biliare.

Biliary fistulas. One of the problems plaguing percutaneous treatments is the management of biliary fistulas.

Fig. 22a shows the absence of communication of the cyst with the biliary tree.

Fig. 22b shows the presence of communication of the cyst with the biliary tree.

## Hydatidectomy



Parasite death

Removal of the hydatid  
(not the cyst)

Adventitia not removed  
(residual cavity)

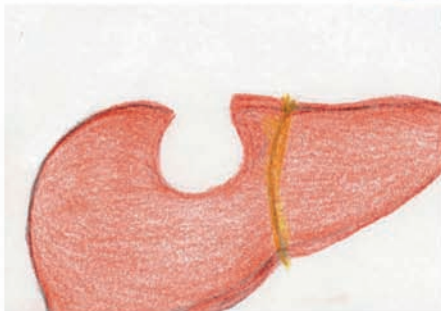
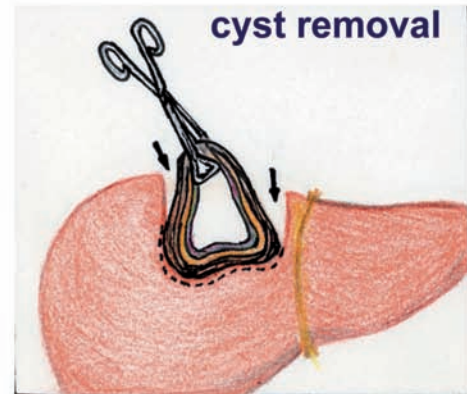
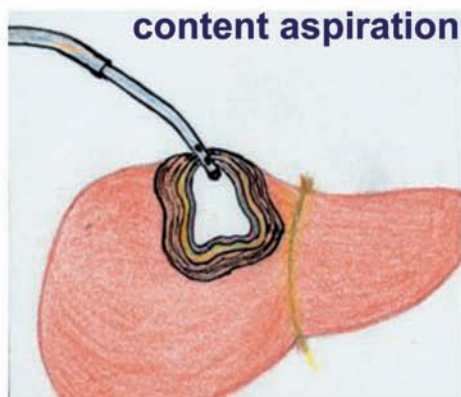
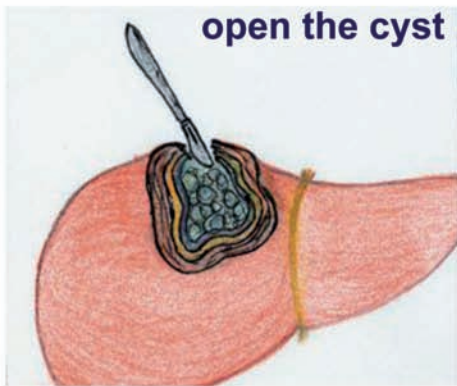
*A. Menezes da Silva, 2002*

### ▲ Fig. 23.

Idatidectomia: rimozione delle membrane del parassita senza rimuovere la cisti. Rimane una cavità residua.

Hydatidectomy: removal of parasite's membranes without removing the cyst. A residual cavity remains.

## Cyst resection



→ **NO residual cavity**

*A. Menezes da Silva, 2002*

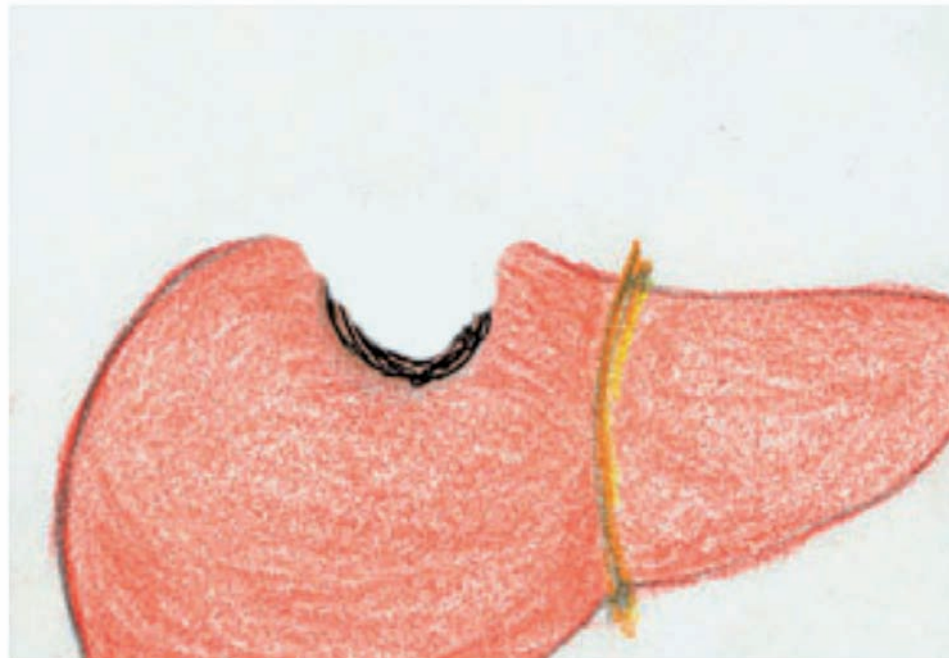
### ▲ Fig. 24.

Cistectomia: asportazione totale della cisti. Non rimangono cavità residue.

Cyst resection: complete removal of the cyst, without leaving in a residual cavity.



## Partial/Subtotal cystectomy



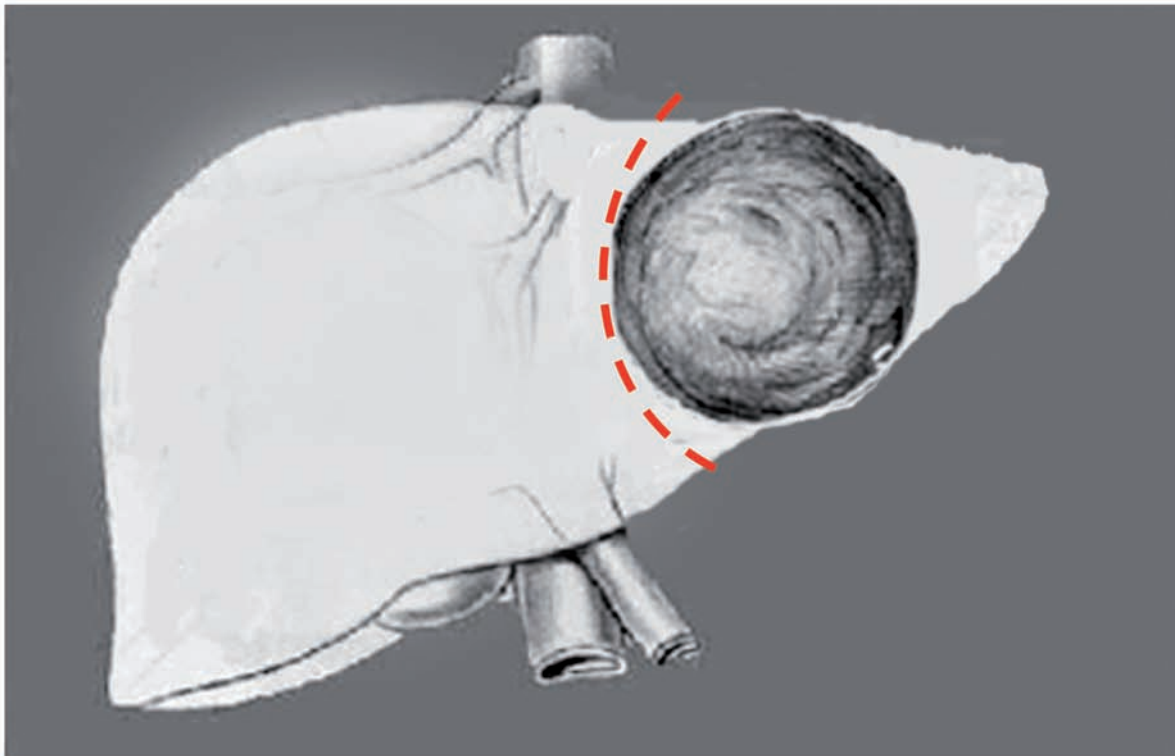
▲ Fig. 25.

Cistectomia parziale: asportazione parziale della cisti. Rimane una cavità residua.

Partial cystectomy: partial removal of the cyst, after which a residual cavity remains.



## Hepatic resection - Segmentectomy



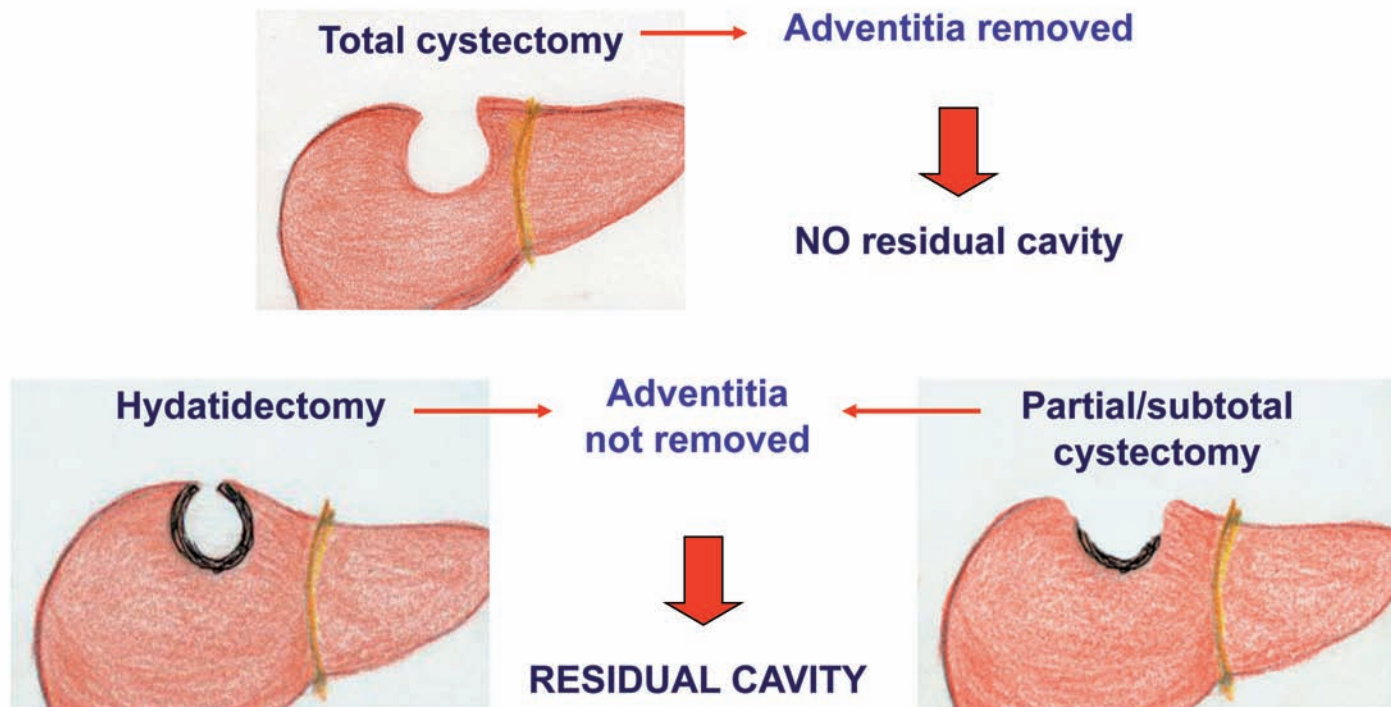
*A. Menezes da Silva, 2002*

▲ **Fig. 26.**

Epatectomia parziale/segmentectomia.

Hepatic resection/segmentectomy.

## Residual cavity



*A. Menezes da Silva, 2002*

### ▲ Fig. 27.

Le cavità residue non rimangono in caso di chirurgia radicale (cistectomia totale ed epatectomia parziale); rimangono cavità residue in caso di chirurgia conservativa (cistectomia parziale e idatectomia).

Residual cavities are not seen after hepatic resection (total and partial cystectomy); residual cavities are seen after conservative surgery (partial cystectomy and hydatidectomy).

Cystic  
Echinococcosis

Altro  
Other

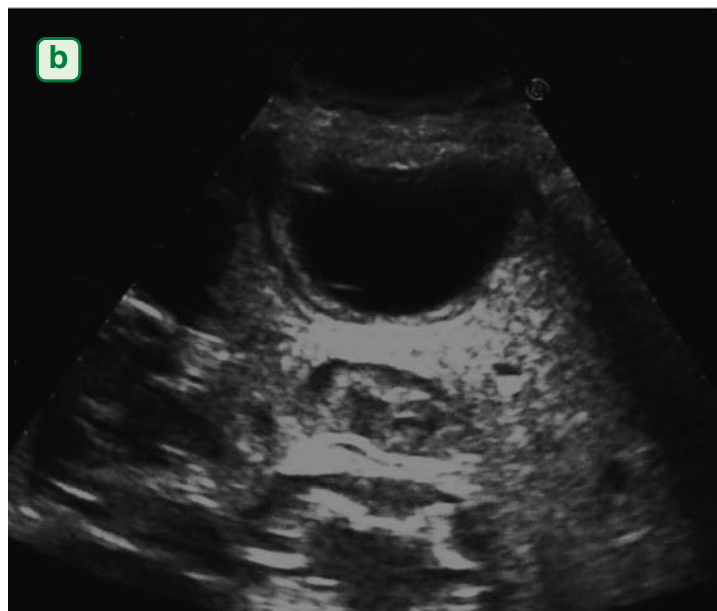
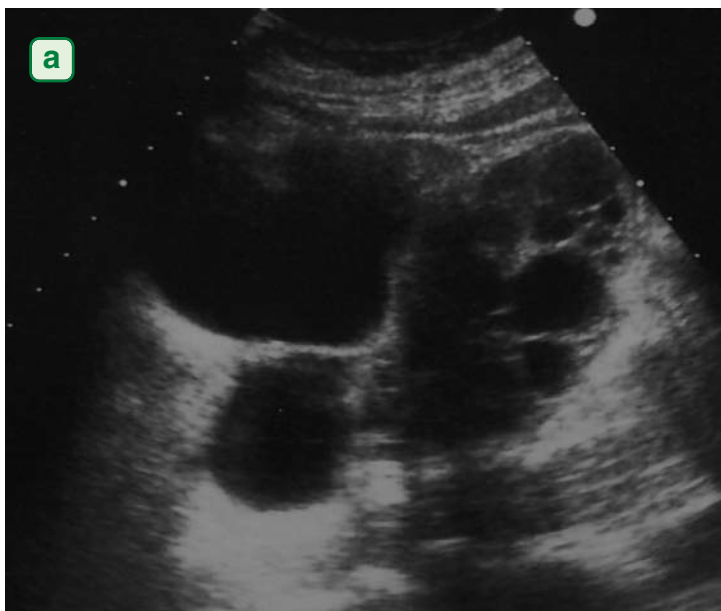


### Cisti in diversi stadi

Nel fegato e in altre sedi possono esserci contemporaneamente più cisti in stadi evolutivi diversi: ogni cisti si comporta in modo individuale e indipendente dalle altre (Figg. 28-33).

### Cysts in different stages

Different stages of cysts may occur in the liver and other locations at the same time, each cyst behaving like an individual (Figs. 28-33).



### ▲ Fig. 28a, b.

La Fig. 28a mostra tre cisti peritoneali: due cisti CE1 a sinistra e una cisti CE3b a destra.

La Fig. 28b mostra due cisti epatiche: una cisti CE1 si trova sopra una cisti CE4.

Fig. 28a shows three peritoneal cysts: two CE1 cysts on the left and a CE3b cyst on the right.

Fig. 28b shows two hepatic cysts: a CE1 cyst is seen above a CE4 cyst.

## Polmone / Lung

### Fig. 29a, b, c. ►

La Fig. 29a mostra una cisti CE3b nel polmone: eco-  
grafia.

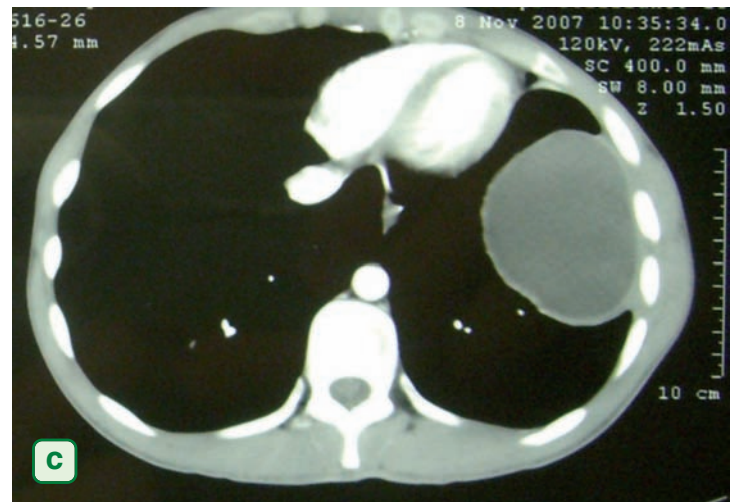
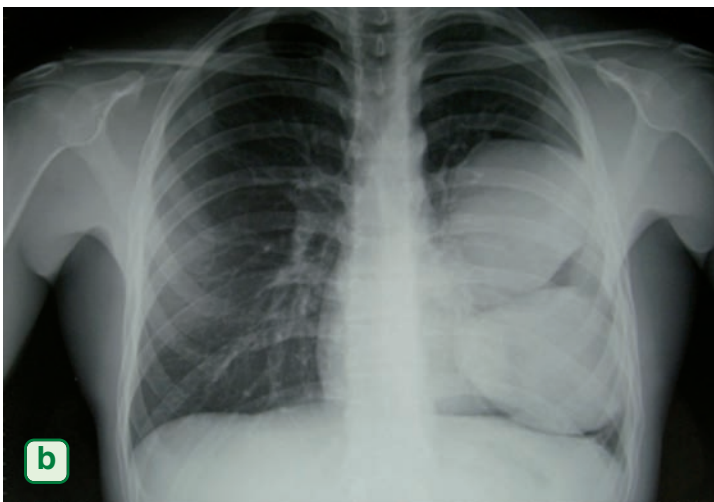
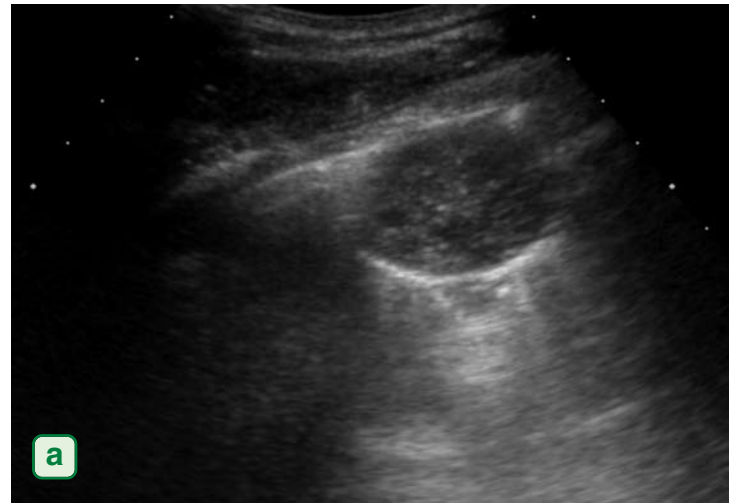
La Fig. 29b mostra due cisti di grandi dimensioni nel  
polmone sinistro: radiografia toracica.

La Fig. 29c mostra cisti di grandi dimensioni nel pol-  
mone sinistro: aspetto TC (tomografia computerizzata).

Fig. 29a shows a CE3b cyst of the lung: ultrasound ap-  
pearance.

Fig. 29b shows two large cysts in the left lung: chest X ray.

Fig. 29c shows large cyst in the left lung: CT (computed  
tomography) appearance.



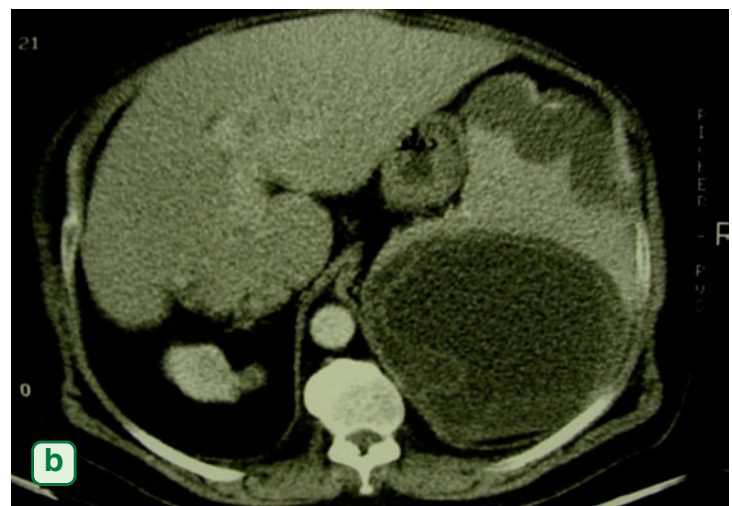
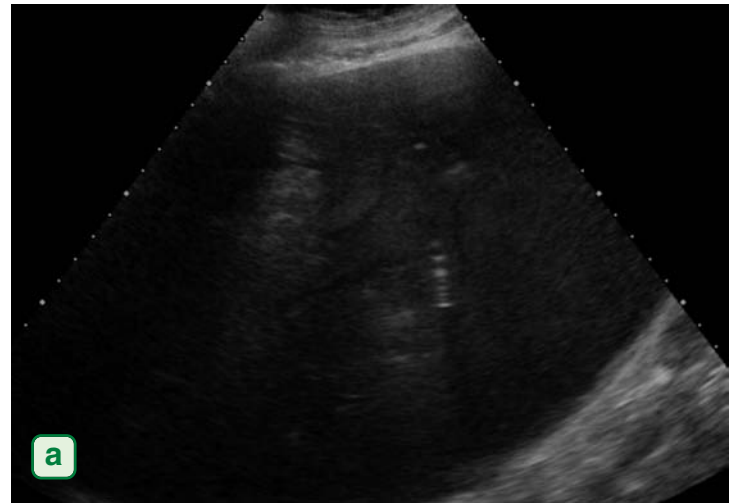


## Milza / Spleen

### Fig. 30a, b. ►

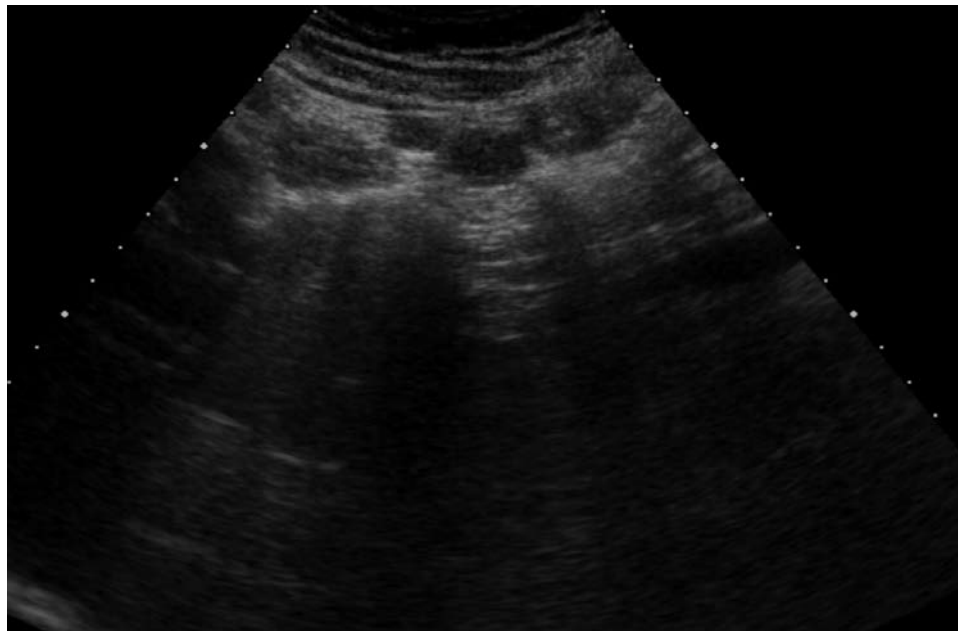
Cisti splenica gigante: aspetto ecografico (Fig. 30a) e TC (Fig. 30b).

Giant splenic cyst: US (Fig. 30a) and CT (Fig. 30b) appearance.



Less frequent and unusual locations

## Peritoneo / Peritoneum



### ▲ Fig. 31.

Aspetto ecografico di cisti peritoneali di tipo CE4.

Sonographic appearance of peritoneal CE4 cysts.

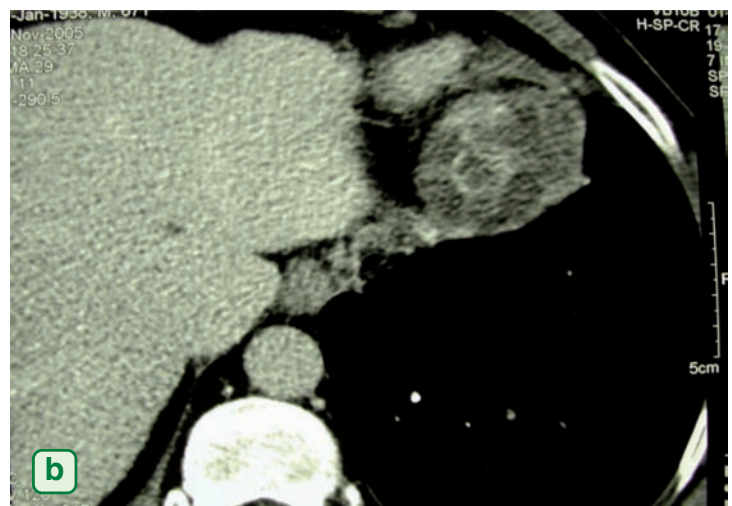
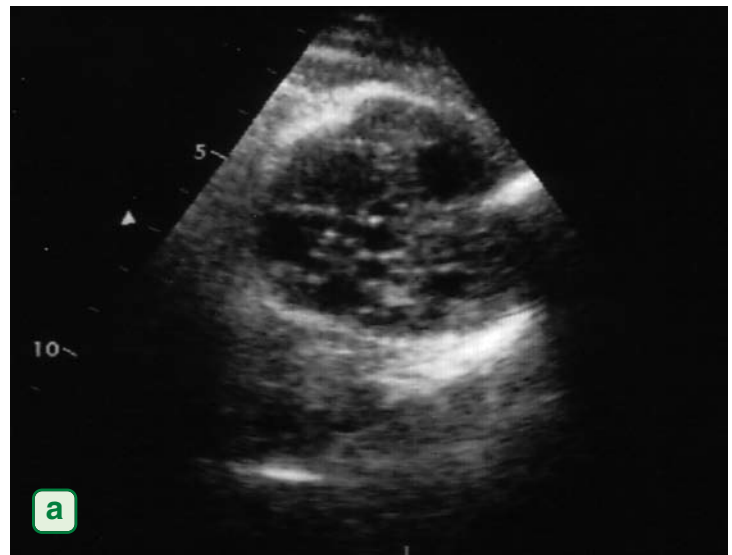
**Cuore / Heart**

**Fig. 32a, b.** ►

La Fig. 32a mostra una cisti cardiaca di tipo CE3b:  
aspetto ecografico.

La Fig. 32b mostra l'aspetto TC di una cisti cardiaca.

Fig. 32a shows a cardiac CE3b cyst: US appearance.  
Fig. 32b shows TC appearance of a cardiac cyst.



## Muscolo / Muscle

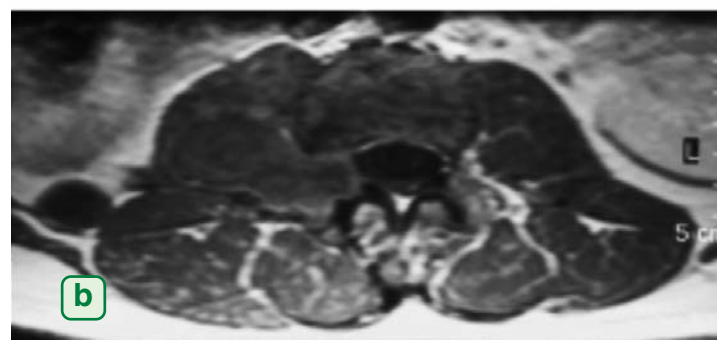
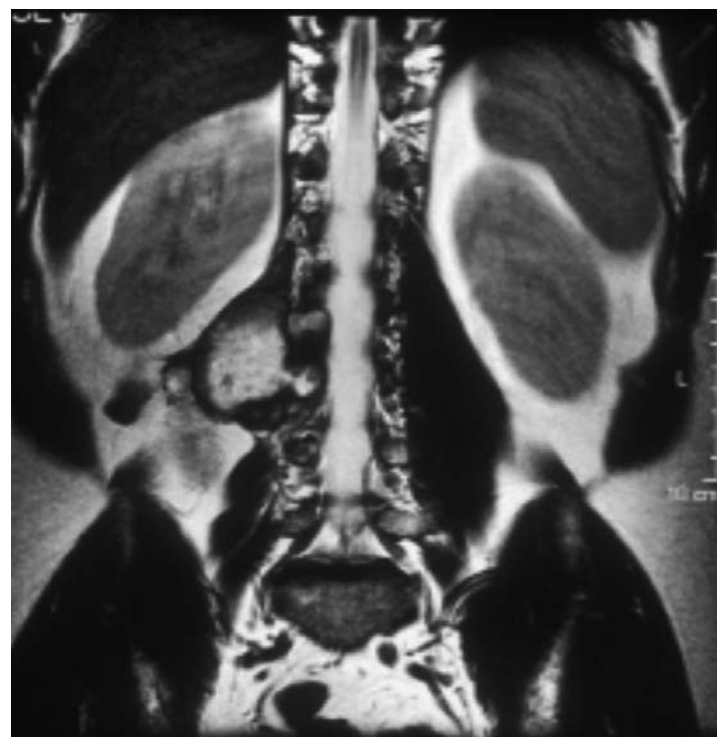
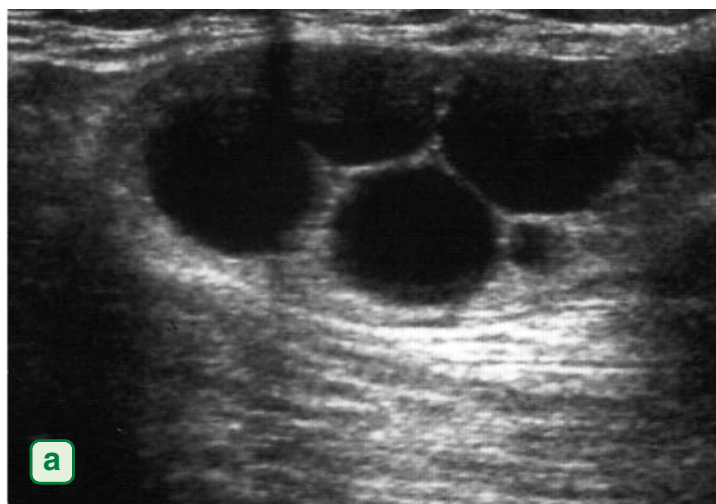
### Fig. 33a, b. ►

La Fig. 33a mostra l'aspetto ecografico di una cisti muscolare (coscia).

La Fig. 33b mostra l'aspetto CT di una cisti di tipo CE3b localizzata nel muscolo psoas destro.

Fig. 33a shows the US appearance of a muscle cyst (thigh).

Fig. 33b shows CT appearance of a CE3b cyst located in the right psoas muscle.



## Bibliografia e ringraziamenti

---

## References and acknowledgements





## References

- 1 - Alvarez Rojas, C.A., Romig, T., Lightowlers, M.W., 2014. *Echinococcus granulosus sensu lato* genotypes infecting humans – review of current knowledge. *Int J Parasitol*; 44(1): 9-18.
- 2 - Amman, R., Eckert, J., 1995. Clinical diagnosis and treatment of Echinococcosis in humans. In: *Echinococcus* and hydatid disease (Thompson RCA, Lymbery AJ, eds.) CAB International, Wallingford, UK, pp. 411-463.
- 3 - Arundel, J.H., 1972. A review of cysticercoses of sheep and cattle in Australia. *Aust Vet J*; 48: 140-53.
- 4 - Battelli, G., 2004. Socio-economic impact of Cystic Echinococcosis and of its control; some data and consideration. *Parassitologia*; 46: 359-62.
- 5 - Bortoletti, G., Cagetti, M., Gabriele, F., Conchedda, M., 2002. Morphological variability and degenerative evolution of human hepatic cysts. *Parassitologia* 44: 159-171.
- 6 - Bortoletti, G., Conchedda, M., Cois, A., Uccheddu, A., Cagetti, M., 1996. Hepatic hydatidosis in man: a review of 41 cases in Sardinia. *Parassitologia* 38: 337.
- 7 - Bortoletti, G., Conchedda, M., Milesi, M., Serra, P., Cagetti, M., 2000. Human hepatic hydatidosis: “transition form” between different types of cysts. *Parassitologia* 42: 209.
- 8 - Bortoletti, G., Ferretti, G., 1973. Investigation on larval forms of *Echinococcus granulosus* with electron microscope. *Rivista di Parassitologia* XXXIV, 89-110.
- 9 - Bortoletti, G., Gabriele, F., Conchedda, M., 2004. Natural history of Cystic Echinococcosis in humans. *Parassitologia* 46: 363-366.

## References

- 10 - Busilacchi, P., Rapaccini, L. , 2006. Eds. Ecografia Clinica, Naples, Italy. Idelson-Gnocchi
- 11 - Casarosa, L., 1985. Parassitologia degli animali domestici. Casa Editrice Ambrosiana Milano. Pp.345.
- 12 - Colli, C.W., Williams, J.F., 1972. Influence of temperature on the infectivity of eggs of *Echinococcus granulosus* in laboratory rodents. J Parasitol, 58 (3): 422-426
- 13 - Conchedda, M., Ecca A.R., Gabriele F., Bortoletti, G., Palmas, C., 2002. Options for control of echinococcosis: the sardinian example. In: Cestode Zoonosis, Echinococcosis and Cysticercosis (P. Craig and Z.S. Pawlowski eds.) IOS press, pp. 343-354.
- 14 - Ecca, A.R., Bortoletti, G., Conchedda, M., Palmas, C., Gabriele, F., 1998. Human hydatidosis in Sardinia. A retrospective survey. Parassitologia 1998, 40 (suppl. 1): 49
- 15 - Ecca, A.R., Conchedda, M., Gabriele, F., Bortoletti, G., Palmas, C., 2002. Cystic Echinococcosis in the Mediterranean basin. In: Cestode Zoonosis: Echinococcosis and Cysticercosis (P. Craig and Z.S. Pawlowski eds.) IOS press, pp. 41-55.
- 16 - Gabriele, F., Bortoletti, G., Conchedda, M., Palmas, C., Ecca, A.R., 1997. Epidemiology of hydatid disease in the Mediterranean basin with special reference to Italy. Parassitologia 39: 47-52.
- 17 - Gabriele, F., Bortoletti, G., Conchedda, M., Palmas, C., Ecca, A.R., 2004. Idati-dosi cistica umana in Italia: un problema di salute pubblica? Passato e presente. Parassitologia 46: 39-43.

## References

- 18 - Gabriele, F., Conchedda, M., Capra S., Ecça A.R., Palmas C., Bortoletti G., 1998. Sheep hydatidosis in Sardinia: 1996-1997 survey. *Parassitologia* 40 (suppl. 1): 59.
- 19 - Gemmell, M.A., Lawson, J.R., Roberts, M.G. 1986. Control of echinococcosis/hydatidosis. *Bull. WHO*; 64: 333-339.
- 20 - Heath, D.D., Lawrence, S.B., 1991. Daily egg-producton of dogs infected with *Echinococcus granulosus*. *Archives de la Hidatidosis*; 30: 321-8
- 21 - Kamenetzky, L., Gutierrez, A.M., Canova, S.G., Haag, K.L., Guarnera, E.A., Parra, A., Garcia, E.A., Rosinzvit, M.C., 2002. Several strains of *Echinococcus granulosus* infect livestock and humans in Argentina. *Infect Genet Evolu.*; 2 (2): 129-36.
- 22 - Lavikainen, A., Lehtinen, M.J., Meri, T., Hirvela-Koski, V., Meri, S., 2003. Molecular genetic characterization of the Fennoscandian cervid strani, a new genotypic group (G10) of *Echinococcus granulosus*. *Parasitology*; 127 (3): 207-15.
- 23 - Laws, G.F., 1968. Physical factors influencing survival of Taeniid eggs. *Exp. Parasitol.*; 22: 227-239.
- 24 - Maravilla, P., Thompson, R.C.A., Palacios-Ruiz, J.A., Estcourt, A., Ramirez-Solis, E., Mondragon-de-la-Pena, C., Moreno-Moller, M., Cardenas-Mejia, A., Mata-Miranda, P., Aguirre-Alcantara, M.T., Bonilla-Rodriguez, C., Flisser, A., 2004. *Echinococcus granulosus* cattle strain identification in an autochthonous case of Cystic Echinococcosis in central Mexico. *Acta Trop*; 92(3): 231-6.

## References

- 25 - McManus, D.P., 2003. *Echinococcus*. Lancet 2003; Vol 362: 1265-304.
- 26 - McManus, D.P., Thompson, R.C.A., 2003. Molecular epidemiology of Cystic Echinococcosis. Parasitology; 127 Suppl: S37-51.
- 27 - Morris, D.L., Richards, K.S., 1992. Hydatid disease. Current medical and surgical management. Butterworth-Heinemann Ltd., Oxford, UK, 150 pp.
- 28 - Morseth, D.J., 1965. Ultrastructure of developing taeniid embryos and associated structures. Experimental Parasitology; 16: 207-216.
- 29 - Nakao, M., Lavikainen, A., Yanagida, T., Ito, A., 2013. Phylogenetic systematics of the genus *Echinococcus* (Cestoda: Taeniidae). Int J Parasitol; 43 (12-13): 1017-1029.
- 30 - Nakao, M., McManus, D.P., Schantz, P.M., Craig, P.S., Ito, A., 2007. A molecular phylogeny of the genus *Echinococcus* inferred from complete mitochondrial genomes. Parasitology; 134(5): 713-22.
- 31 - Pawlowski, Z.S., Eckert, J., Vuitton, D.A., Amman, R.W., Kern, P., Craig, P.S., Dar, K.F., De Rosa, F., Filice, C., Gottstein, B., Grimm, F., Macpherson, C.N.L., Sato, N., Todorov, T., Uchino, J., von Sinner, W., Wen, H., 2002. Echinococcosis in humans: clinical aspects, diagnosis and treatment. In: WHO/OIE manual on Echinococcosis in humans and animals: A public health problem of global concern (Eckert J, Gemmell MA, Meslin FX, Pawlowski ZS, eds.). WHO/OIE ed, pp. 20-99.
- 32 - Rausch, R.L., 1975. Taeniidae. In: McCulloch W.F. and Schurenberger P.F. (eds), Diseases Transmitted from Animals to Man. Thomas, Springfield, Illinois: 678-707.

## References

- 33 - Sakamoto, T., 1981. Electron microscopical observations on the eggs of *Echinococcus multilocularis*. Memoirs of the faculty of Agriculture of Kagoshima University; 17: 165-174.
- 34 - Swiderski, Z., 1982. *Echinococcus granulosus*: embryonic envelope formation. Proceedings of the 10th International Congress of Electron Microscopy; 3: 513.
- 35 - Thompson, R.C.A., Donald, P., Mc Manus, D.P., 2002. Towards a taxonomic revision of the genus *Echinococcus*. Trends in Parasitology; 18(10): 452-457.
- 36 - Thompson, R.C.A., Eckert, J., 1982. The production of eggs by *Echinococcus multilocularis* in the laboratory following in vivo and in vitro development. Zeitschrift fur Parasitenkunde; 68: 227-34.
- 37 - Thompson, R.C.A., Lymberly, A.J., 1995. The geographic distribution of hydatid infection in cattle in Western Australia. Aust Vet J.; 72(11): 430-432.
- 38 - Torgerson, P.R., Carmona, C., Bonifacino, R., 2000. Estimating the economic effects of Cystic Echinococcosis: Uruguay, a developing country with upper-middle income. Ann Trop Med Parasitol; 94 (7): 703-13.
- 39 - Torgerson, P.R., Dowling, P.M., Abo-Shehada, M.N., 2001. Estimating the economic effects of Cystic Echinococcosis. Part 3: Jordan, a developing country with lower-middle income. Ann Trop Med Parasitol; 95 (6): 595-603.

## Acknowledgements

### Ringraziamenti

G. Bortoletti - Il lavoro è stato realizzato anche grazie al finanziamento MIUR PRIN 2006074173\_002

*Series Editor* - Il volume n°19 della Serie MAPPE PARASSITOLOGICHE è stato realizzato anche grazie al finanziamento del Piano Regionale di prevenzione 2010 -2012 (DGRC 30/09/ 011) - Progetto “Controllo e riduzione della Echinococcosi/Idatidosi nelle popolazioni animali e prevenzione della patologia umana correlata” coordinato dal Comitato tecnico/editoriale: Giuseppe Cringoli, Loredana Baldi, Carlo Ferrara, Achille Guarino, Laura Rinaldi, Francesca Romano e Paolo Sarnelli.

### Acknowledgements

G. Bortoletti - This work was partially supported by grant from MIUR PRIN 2006074173\_002

*Series Editor* - The volume n°19 of Series MAPPE PARASSITOLOGICHE has been realized also with the founding of the Regional Plan for Prevention 2010-2012 (DGRC 30/09/011) - Project “Control and reduction of Echinococcosis/Hydatidosis in animal populations and the prevention of human disease related” coordinated by Technical committee/editorial: Giuseppe Cringoli, Loredana Baldi, Carlo Ferrara, Achille Guarino, Laura Rinaldi, Francesca Romano, Paolo Sarnelli.









